



ФАКУЛТЕТ МЕДИЦИНСКИХ НАУКА
УНИВЕРЗИТЕТ У КРАГУЈЕВЦУ

Улога преоперативне компјутерске симулације у предикцији
попуштања шави након ресекције желуца

ДОКТОРСКА ДИСЕРТАЦИЈА

КАНДИДАТ
АЛЕКСАНДАР ЦВЕТКОВИЋ

МЕНТОР
ПРОФ. ДР НЕБОЈША ЗДРАВКОВИЋ

САДРЖАЈ

1. Увод.....	4
1.1. Историјски осврт на хирургију желуца и дуоденума.....	4
1.2. Анатомија гастродуоденума.....	6
1.3. Физиологија гастродуоденума.....	18
1.4. Карцином желуца.....	19
1.5. Улкусна болест желуца и дуоденума.....	24
1.6. Хирургија гастродуоденума.....	27
1.7. Екстензивност гастректомије.....	38
1.8. Руов синдром.....	40
1.9. Синдром доводне вијуге.....	42
1.10. Улога компјутерске симулације у хирургији.....	44
2. Хипотезе и циљеви студије.....	53
2.1. Хипотезе.....	53
2.2. Циљеви.....	53
3. Материјал и методе.....	54
3.1. Врста студије.....	54
3.2. Компјутерски модел за симулацију.....	54
3.3. Популација која се истражује.....	67
3.4. Узорковање	67
3.5. Варијабле које се мере у студији.....	67
3.6. Снага студије и величина узорка.....	68
3.7. Статистичка обрада података	68
4. Резултати.....	71

4.1.	Резултати компјутерске симулације.....	71
4.2.	Резултати експеримента на анималном моделу.....	83
4.3.	Статистичка обрада.....	84
5.	Дискусија.....	90
6.	Закључци.....	94
7.	Литература.....	95

УВОД

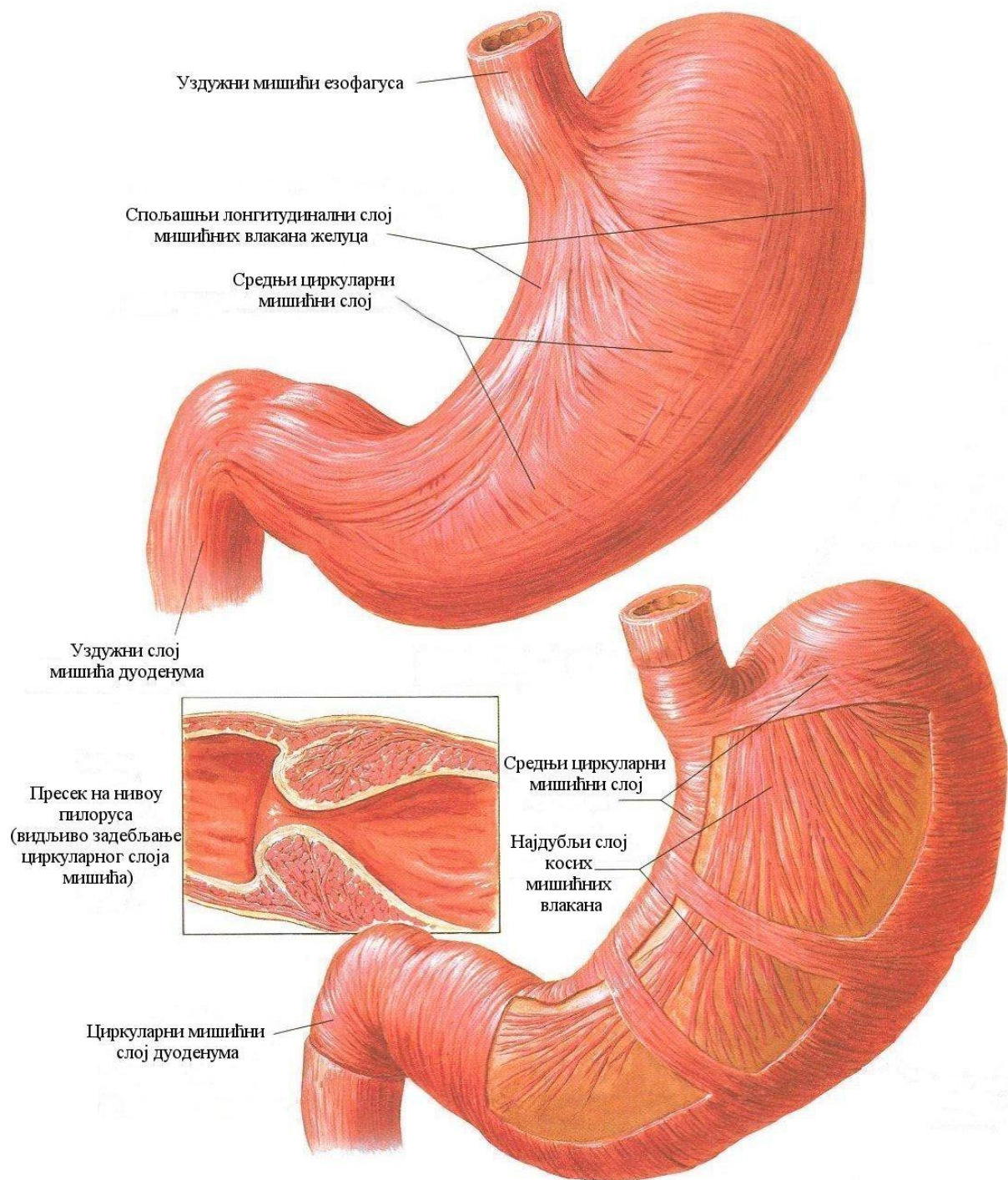
Историјски осврт на хирургију желуца и дуоденума

Први писани записи који се могу довести у везу са карцином желуца као и са хирургијом желуца уопште се могу наћи у списима Хипократа, Галена, Авицене. Matthis и Croll 1609 врше прву записану гастротомију због уклањања ножа, Matthis је извео хируршку интервенцију, а први извештаји потичу од Croll-a, Nollerson 1767. први изводи гастрорафију, Brodie 1814. показује да пресецање нерва вагуса инхибира гастричну секрецију у експерименту на псима, Lembert 1826. изводи интестиналну анастомозу, појединачним шавовима који укључују читаву дебљину зида црева, Bayle 1839. описује детаљну патологију карцинома желуца и сугерише одређене врсте третмана. Sédillot 1849. по први пут покушава да креира гастростомију, док Verneuil-у то полази за руком 1876. Први покушаји ресекције желуца су извршени од стране Jules Pean (Француска) и 1879. и годину дана касније од стране Ludwig von Rydygier (Пољска). Реконструкција је извршена креирањем гастродуоденостоме а као шавни материјал је коришћен Кетгут. Нажалост, обе операције су биле неуспешне јер је дошло до попуштања шавова, перитонитиса, сепсе и смрти пацијената убрзо након операције. Ретроспективна анализа ових покушаја указује да је вероватно коришћен неадекватан број шавова.... Постоје извештаји да су поједини француски хирурзи покушавали да изврше ресекције пре Pean-a али детаљи нису сачувани. Heineke 1886. врши прву успешну пилоропластику, а годину дана касније исто полази за руком и Mikulicz-Radecki када врши пилоропластику због пилорусне стенозе и касније при операцији крварећег улкуса дуоденума, док исти хирург 1897. врши прву сегментну ресекцију желуца а индикација је била улкус на малој кривини. Па ипак, оцем хирургије желуца се сматра Christian Albert Theodor Billroth (1829–1894). Своје прве кораке на том пољу је направио вежбањем на кадаверима у Vienna Pathological Institute, када је закључио да је преко 40% анализираних покојника имало ресектабилан тумор желуца без метастаза. Своје прве *in vivo* ресекције је извео на псима (Billroth-I гастректомија); два од седам оперисаних паса су преживела, два су имала попуштање шавова. Billroth је своју прву интервенцију на људима извео на Therese Heller 1881. године. Операција је урађена у хлороформској општој анестезији, а током операције се придржавао правила асепсе и антисепсе. У питању је била Billroth-I процедура, тј. креирао је директну термино-терминалну (крај са крајем) гастродуоденоанастомозу коришћењем карболизираних свилених шавова. Операција је била технички коректно изведена, те се пацијенткиња опоравила и преживела 4 месеца, након чега долази до рецидива болести

јер је већ било дошло до лимфогене дисеминације. Непосредно након прве успешне ресекције и гастродуоденостомије, Billroth-ов асистент Wolfler је са својим учитељем почео да размишља о начинима палијативног хируршког лечења у случају иноперабилних тумора желуца. Тако је настао гастроинтестинални бајпас као палијативна интервенција и у киничку праксу је уведен 1881. године. У јануару 1885, Billroth је извео своју прву Billroth II ресекцију због дисталног карцинома желуца. Реконструкција континуитета дигестивног тракта је извршена креирањем гастројејуналне анастомозе са задњим зидом желудачног остатка и пацијент је преживео 18 месеци. До 1890, Billroth је са сарадницима урадио 41 операцију на својој клиници, 19 пацијената је имало дугорочно преживљавање; до 1894 стопа смртности је опала на 55 %. Још радикалније видове хируршког лечења развија Carl Schlatter (1897) који изводи прву тоталну гастректомију а континуитет дигестивног тракта успоставља тако што вијугу јејунума анастомозира са езофагусом. Brigham (1898) такође врши тоталну гастректомију и његов пацијент преживљава 18 година и умире од друге болести. Чињеница да је пацијент живео дуже од 3 године а да у то време није ни био откривен гастрични интринзик фактор (откривен 1929, W.B. Castle) и да суплементи B12 витамина нису били доступни говори у прилог хипотези да ово можда ипак није била тотална гастректомија. Код извођења Billroth-ове гастродуоденостомије, са парцијалним затварањем желуца у регији мале кривине, брзо је закључено да до попуштања шавова долази на споју мале кривине и дуоденума, па је убрзо настао и познати назив „угао туге“, те је као решење коришћен триангуларни шав у том углу. Мађарски хирург из Будимпеште Eugene Pólya (1876–1944), је развио ретроколичну анастомозу читаве ширине желуца са вијугом јејунума након дисталне желудачне ресекције. Постоји много различитих техника реконструкције дигестивног тракта након дисталне желудачне ресекције и све ове интервенције носе називе по својим ауторима који су их са мање или више успеха увели у клиничку праксу. 40-их година прошлог века водила се велика дебата о томе да ли гастројејунална анастомоза треба да буде изоперисталтичка, анизоперисталтичка, антеколична, ретроколична, са краћом или дужом аферентном вијугом, са читавом циркумференцијом или само делом циркумференције желудачног остатка, са или без додатних анастомоза, итд. Данас већина хирурга преферира Hofmeister-ову модификацију Billroth -ове операције, са антеколичном анастомозом и кратком доводном вијугом (1,2). Принципи које су ови хирурзи поставили са извесним корекцијама важе и данас, али је велики искорак направљен напретком технике и технологије, тако да је данас у рутинској пракси заступљена лапароскопска хирургија, а и роботска и телехирургија су на том путу.

Анатомија гастродуоденума

Ембриолози описују желудац као фузиформно проширење предњег црева, почев од гастрозофагеалног до гастродуоденалног споја. Анатоми описују желудац као добро дефинисан и лак за визуелну идентификацију систем састављен из неколико делова, као што су; гастрозофагеални спој, кардија, фундус, тело, антрум, пилорисни канал и сфинктер. Физиолози и гастроентеролози описују ендокрини и егзокрини желудац, делећи желудац у две целине, проксимални и дистални. Проксимални желудац, тј. фундус и тело су привремени резервоар хране. У њему су распоређене паријеталне ћелије које секретују киселину и интринзички фактор, а ту су и ћелије које секретују пепсиноген. Дистални желудац (антрум и пилорус) меша и потискује желудачни садржај. Он такође садржи регије са ћелијама које луче гастрин и соматостатин. Највећа концентрација ћелија које луче киселину је у корпусу, у фундусу је отприлике упола мање док је дуж мале кривине смештено $\frac{3}{4}$ броја ћелија у корпусу. Обе јединице (проксимална и дистална) производе пепсиноген и бикарбонате. Имајући у виду напред наведено заиста се може рећи да је желудац орган са ендокрином и егзокрином функцијом. Патолошка номенклатура и пракса познају три дела желуца: фундус, тело и антрум. Са становишта хирурга, желудац се може поделити на две подјединице, које готово да представљају засебне органе у функционалном смислу, свака са посебном патологијом и хируршким приступом. Први би се могао назвати "proximal gastric unit" и састојао би се од проксималног дела желуца, дисталног езофагуса и езофагеалног хиатуса на дијафрагми. Други део би био "distal gastric unit" и укључује желудачни антрум и пилорус, заједно са првом партијом дуоденума. Желудачни зид се састоји од серозе, мишићног слоја, субмукозног слоја и мукозе.



Слика1. Грађа желуца (3). Преузето из: Netter FH. Atlas of Human Anatomy. Viscera (Gut), Mucosa of Stomach. Philadelphia: Saunders-Elsevier, 2014: 270. ISBN: 978-1-4557-0418-7.

Васкуларизација желуца потиче из целијачног стабла, тј његових грана:

Лева гастрична артерија:

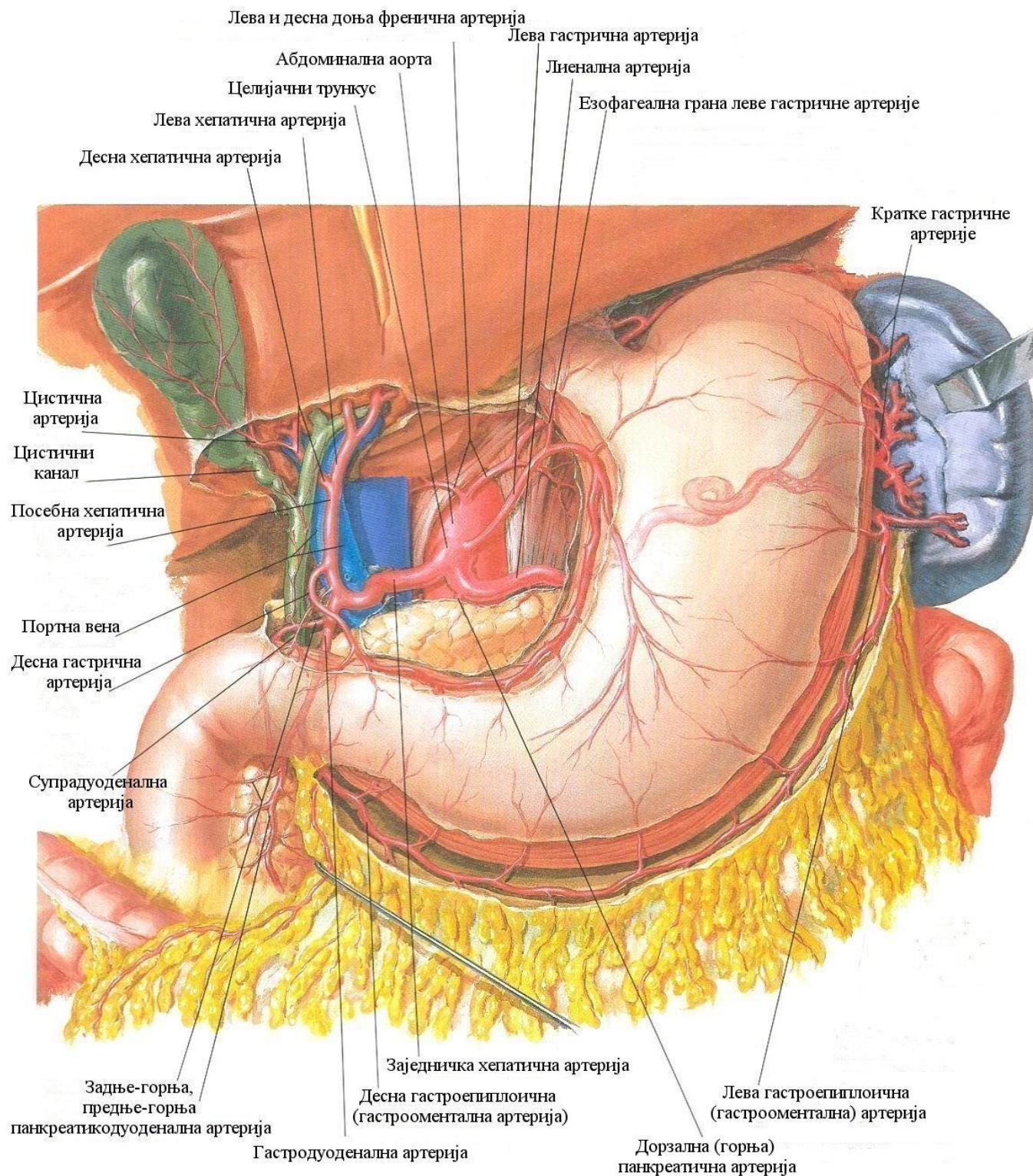
- Асцедентна грана (која се пружа ка једњаку)
- Десцедентна грана (која се пружа ка желуцу)

Хепатична артерија

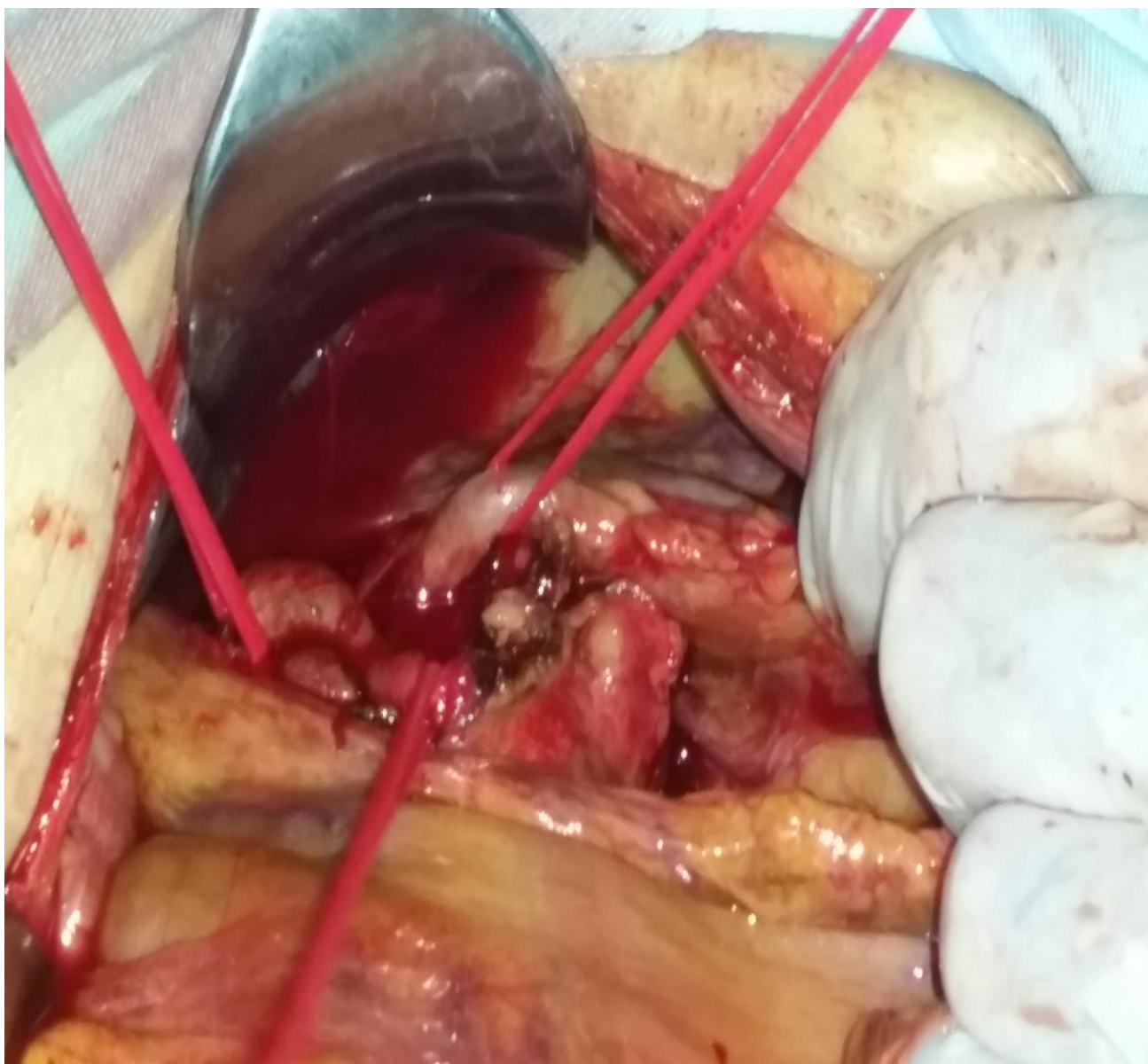
- Десна гастрична артерија
 - Гастродуоденална артерија
- предња горња панкреатикодуоденална артерија
- ретродуоденална артерија
- задња горња панкреатикодуоденална артерија
- супрадуоденална артерија
- десна гастропилоична артерија

Лиенална артерија

- Задња гастрична артерија
- Кратке гастричне артерије
- Лева гастропилоична артерија (4)



Слика 2. Васкуларизација желуца (5). Преузето из: Netter FH. Atlas of Human Anatomy. Visceral Vasculature. Arteries of Stomach, Liver, and Spleen. Philadelphia: Saunders-Elsevier, 2014: 283. ISBN: 978-1-4557-0418-7.



Фотографија 1. Васкуларизација желуца. Зауздане су артерије, гране целијачног трункуса, које васкуларизују желудац (заједничка хепатична артерија-лево, лиенална артерија-доле десно и лева желудачна артерија-горе десно).

Када је у питању лигирање артерија при гастректомији, значајно је нагласити да лигирање спољашњих артерија неће зауставити крвављење из желудачног улкуса. Желудац остаје вијабилан након лигирања свих артерија које га васкуларизују осим десне гастроепиплоичне артерије и можда десне гастричне артерије. Код субтоталне гастректомије, желудачни остатак остаје вијабилан захваљујући циркулацији из леве гастроепиплоичне артерије и кратких гастричних артерија, јер је лева гастрична артерија лигирана. Задња гастрична артерија, уколико постоји, даје свој значајан допринос у васкуларизацији желудачног остатка. Код субтоталних гастректомија (90% до 95% желуца уклоњено), желудачни остатак остаје вијабилан захваљујући десцендентним езофагеалним артеријама. Како Griffith наводи, ипак, фатална некроза остатка није немогућа (6). The Japanese Research Society for Gastric Cancer (JRSGC) је објавило прво издање General Rules for Gastric Cancer Study 1973. године (7). Неколико студија које су изучавале лимфне нодусе 50-их и 60-их година у Јапану је показало путеве лимфне дренаже, тј урађено је мапирање лимфних токова у гастродуоденалној регији. Пратећи ове студије, прво издање на енглеском језику the General Rules of JRSGC, које су широко прихватиле многе земље, регионалне лимфне нодусе је класификовало у 16 група према локацији. Најновија класификација Japanese Gastric Cancer Association (JGCA), садржи веома детаљан опис локације регионалних лимфних нодуса желуца (8).

Група 1 (десни паракардијални нодуси)

Перигастрични лимфни нодуси (ЛН) са десне стране кардије; дуж кардио-езофагеалне гране леве гастричне артерије, од њеног исходишта из леве гастричне артерије до езофагеалног хиатуса.

Група 2 (леви паракардијални ЛН)

Перигастрични ЛН са леве стране кардије, дуж кардиоезофагеалне гране леве доње френичне артерије.

Група 3 (нодуси дуж мале кривине)

Перигастрични лумфни нодуси дуж мале кривине, локализовани дуж доње (десцендентне) гране леве гастричне артерије и дуж десне гастричне артерије дистално до прве гастричне гране.

Група 4 (нодуси дуж велике кривине)

Перигастрични лимфни нодуси дуж велике кривине желуца. Ови лимфни нодуси су подељени на леву(4с) и десну партију (4д) дефинисану Von Ghoete тачком (тачка где се срећу лева и десна гастроепиплоична артерија). Даље је лева партија подељена на проксимални (4са) и дистални део (4сб). Лимфни нодуси проксималног дела леве групе 4 (4са) су локализовани око кратких гастричних артерија док су ЛН дисталног дела (4сб) локализовани дуж леве гастроепиплоичне артерије. ЛН десног дела групе 4 су локализовани дуж десне гастроепиплоичне артерије, дистално до прве гастричне гране.

Група 5 (супрапилорични нодуси)

Перигастрични ЛН мале кривине, локализовани на исходишту десне гастричне артерије укључујући прву гастричну грану.

Група 6 (инфрапилорични нодуси)

Перигастрични ЛН велике кривине пилоруса, дуж десне гастроепиплоичних судова од исходишта из гастродуоденалних судова до првих грана усмерених на желудачни зид.

Група 7 (ЛН леве гастричне артерије)

Други ред ЛН дуж леве гастричне артерије, од исходишта из целиачног трункуса до њене бифуркације на кардиоезофагеалну (усходну) и доњу (десцендентну) грану на малој кривини.

Група 8 (ЛН заједничке хепатичне артерије)

Други ред ЛН локализован око заједничке хепатичне артерије од њеног исходишта из целијачног трункуса до одвајања гастродуоденалне артерије. Ови ЛН су подељени на предњу групу 8а, и задњу групу 8п.

Група 9 (ЛН целијачног трункуса)

Други ред ЛН локализованих око главног стабла целијачног трункуса укључујући исходиште заједничке хепатичне и спленичне артерије.

Група 10 (ЛН слезинског хилуса)

Други и трећи ред, или М лимфни нодуси, локализовани око спленичног хилуса, дистално до панкреасног репа. На доњем полу слезине, прва желудачна грана леве гастроепиплоичне артерије дефинише васкуларну границу између 10 и 4сб ЛН.

Група 11 (ЛН лиеналне артерије)

Други ред ЛН локализованих дуж лиеналне артерије. Ови ЛН су подељени на проксимални део, 11п, локализовани око лиеналне артерије, од њеног исходишта из целијачног стабла, до гранања задње гастричне артерије; и на дистални део, 11д, локализовани око лиеналне артерије од гранања задње гастричне артерије до репа панкреаса.

Група 12 (ЛН хепатодуоденалног лигамента)

Други и трећи ред ЛН (према месту примарног тумора) у регији хепатодуоденалног лигамента. Ови ЛН су подељени на 3 подгрупе: ЛН леве стране хепатодуоденалног лигамента (12а), локализовани са леве стране артерије хепатике проприје; и задње хепатодуоденалне ЛН (12б и 12п), опет подељене на нодусе локализоване са десне и задње стране ductus hepaticus communis-а (12б) и на ЛН локализоване иза портне вене (12п).

Група 13 (ретропанкреатични ЛН)

Трећи ред или М нодуси, дуж горње и доње гране задње панкреатикодуоденалне артерије, са задње стране главе панкреаса. Лева латерална граница је означена венком порте, док се са горње стране граничи са групама 12б и 12п.

Група 14 (ЛН горње мезентеричне артерије и вене)

Други, трећи ред и М нодуси дуж исходишта вене мезентерике супериор (ВМС) (14 в) и М нодуси дуж исходишта горње мезентеричне артерије (АМС), у корену мезентеријума. Латерална граница је представљена гранањем гастроколичне вене (ТГЦ); доњу границу представља место гранања вене колике медије из ВМС док је горња граница представљена исходиштем АМС на доњој ивици панкреаса.

Група 15 (средњи колични нодуси)

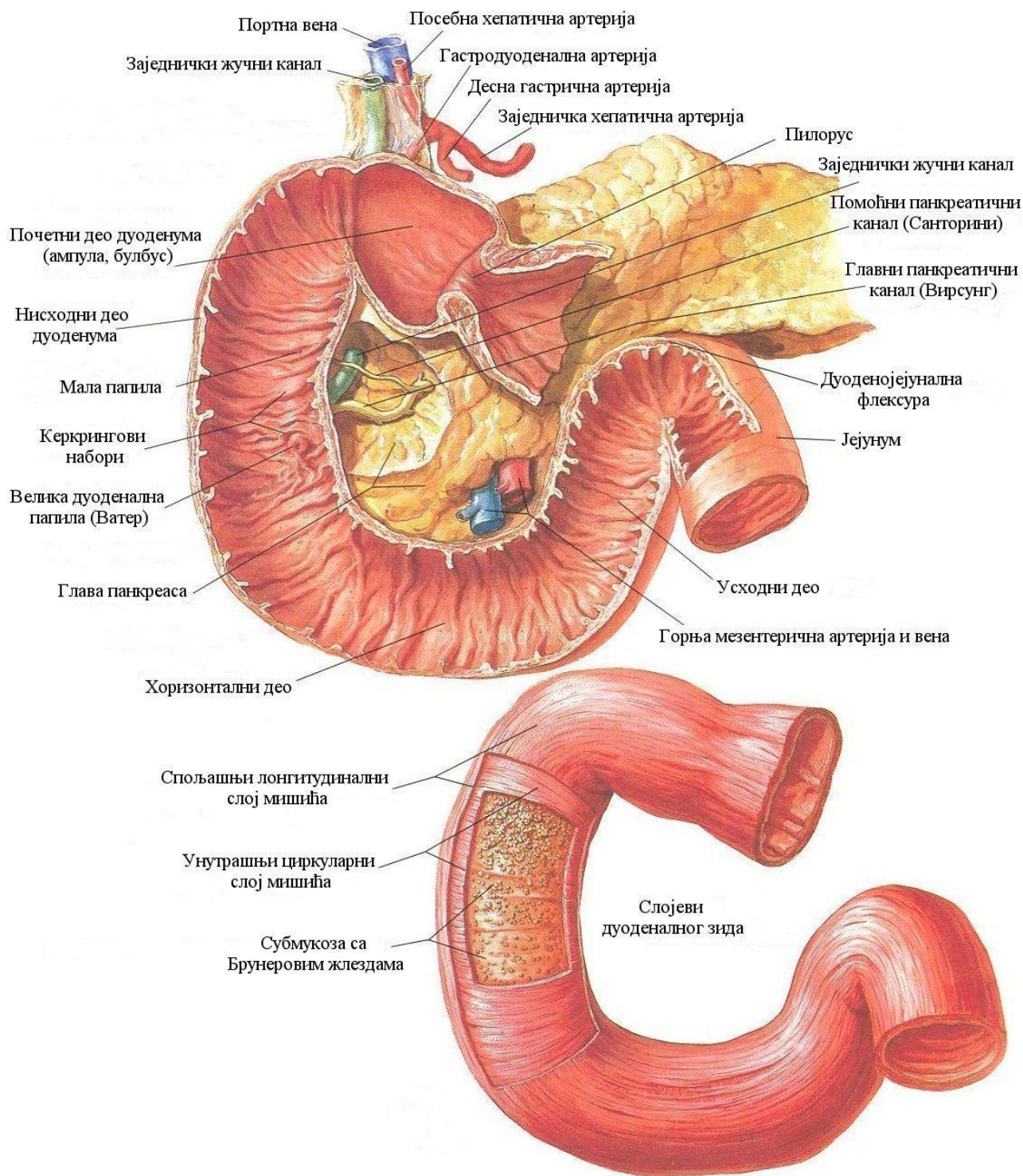
М нодуси локализовани у трансверзалном мезоколону дуж средњих количних судова, од њиховог исходишта до ивице попречног колона.

Група 16 (аортни хиатус -а1, средњи -а2/б1 и каудални -б2 парааортални нодуси)

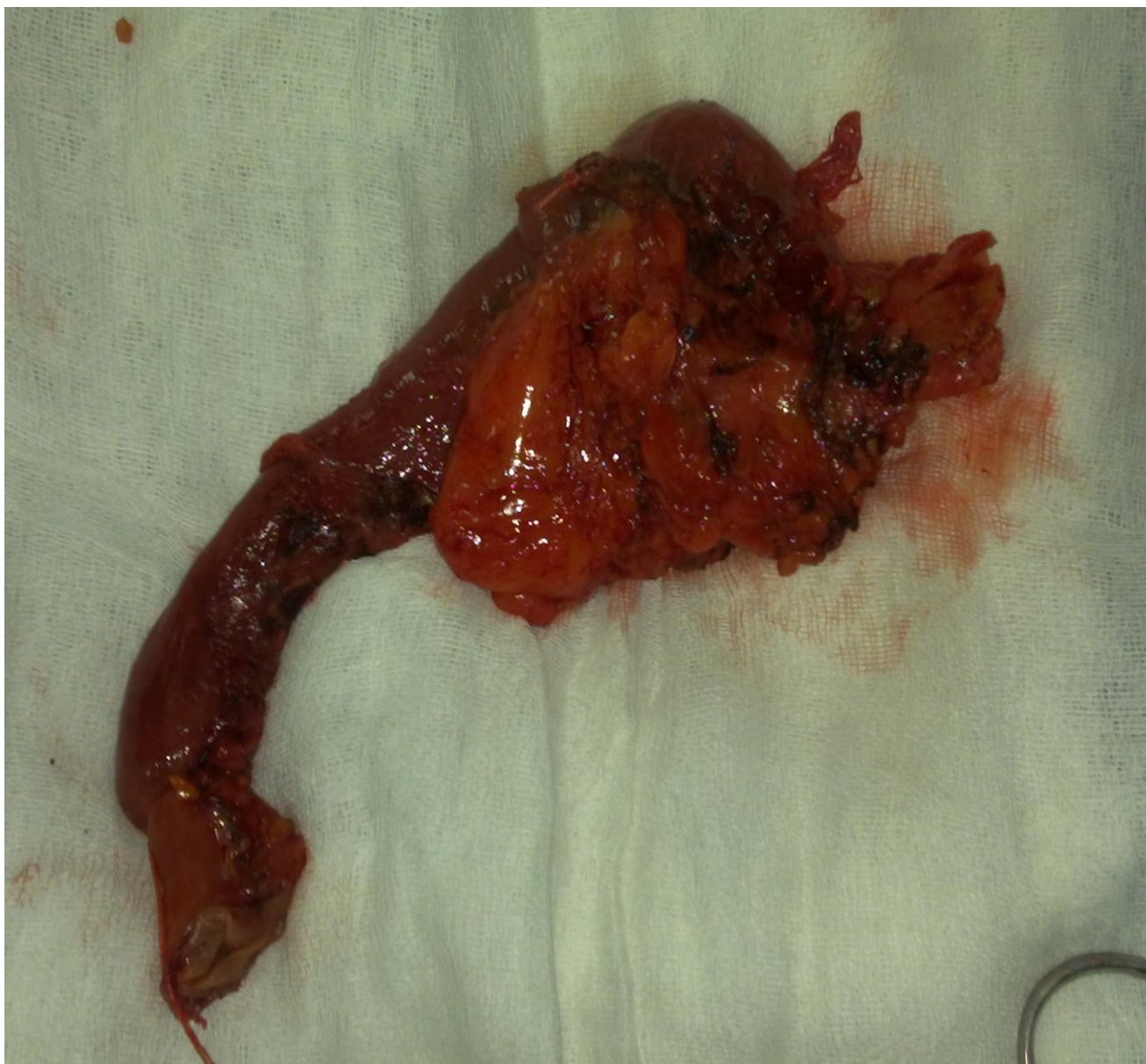Група 16 заправо представља 4 одвојене групе ЛН. Сви су локализовани око абдоминалне аорте и доње чупље вене. То су: 16а1, М нодуси око аортног хиатуса, преко предње стране

аорте, од доње ивице хиатуса до горње границе целијачног трункуса; 16a2, М нодуси локализовани са предње стране аорте, од целијачног трункуса до доње ивице леве реналне вене; 16b1, трећи ред нодуса локализованих дуж предње стране аорте и вене каве инфериор, од доње ивице леве реналне вене до горње границе доње мезентеричне артерије; десна и лева граница су дефинисане десном ивицом доње шупље вене и левим оваријалним (сперматичним) судовима; 16b2, М нодуси локализовани са предње стране аорте и доње шупље вене, од горње границе доње мезентеричне артерије до аортне бифуркације (9).

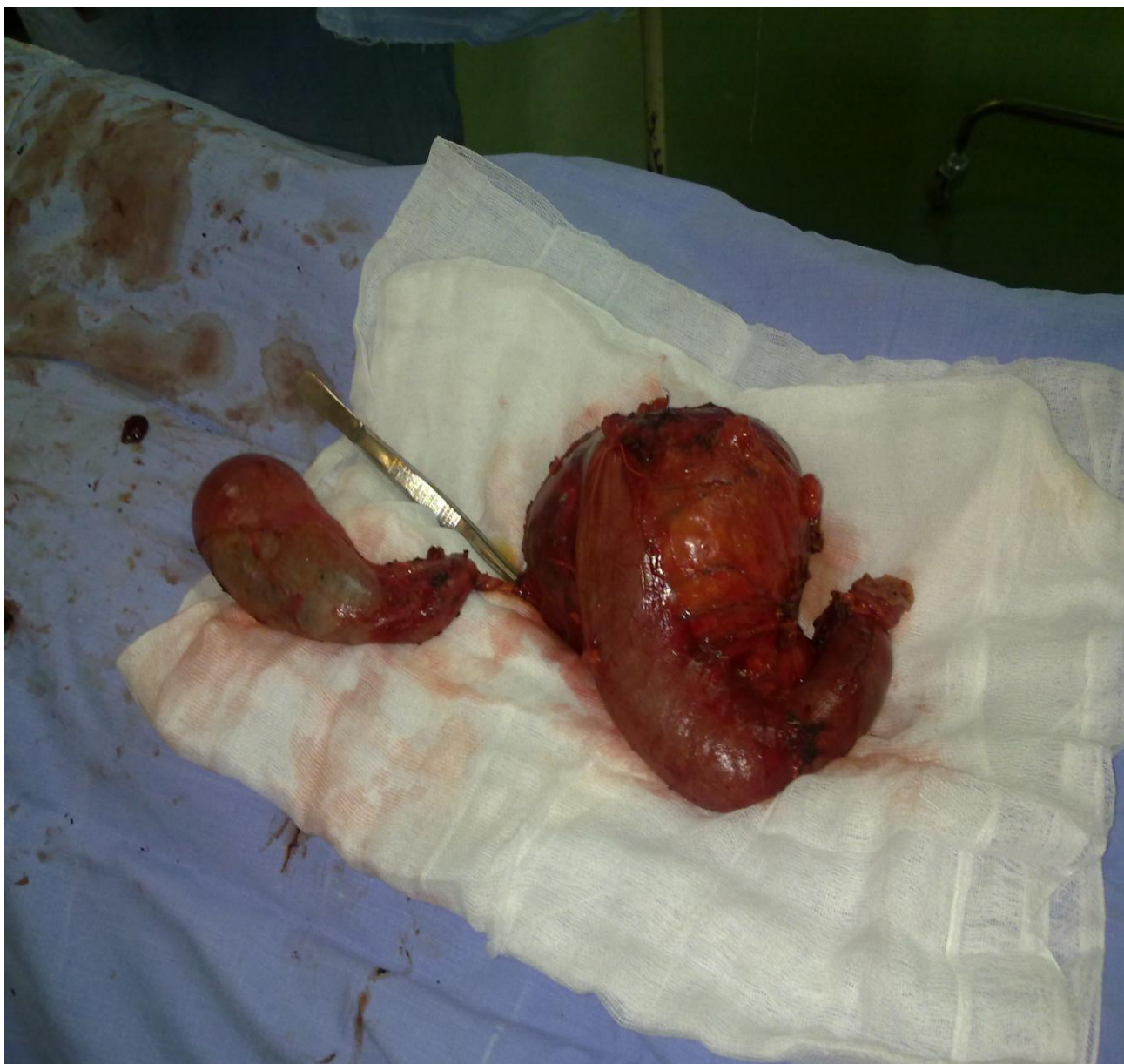Дуоденум је почетни, кратак, али веома важан, комплексан и високо специјализован део танког црева. Дугачак је око 30cm или 12 палаца, како му и само име говори. Представља почетни део танког црева са бројним сензитивним, моторним и секреторним функцијама регулисаним неуролошким и биохуморалним механизмима. Зато се често тривијално назива централном процесорском јединицом дигестивног тракта (10-14). Веома значајна улога дуоденума и пилоричног сфинктера постаје нарочито очигледна након хируршких интервенција на гастродуоденуму (15, 16).



Слика 3 . Грађа дуоденума (17). Преузето из: Netter FH. Atlas of Human Anatomy. Viscera (Gut). Mucosa and Musculature of Duodenum. Philadelphia: Saunders-Elsevier, 2014: 272. ISBN: 978-1-4557-0418-7.



Фотографија 2. Изоловани препарат дуоденума, на фотографији приказан заједно са главом панкреаса-Whipple процедура.



Фотографија 3. Изоловани препарат дуоденума, на фотографији приказан заједно са великим цистичним тумором главе панкреаса и жучном кесом, пинцета означава d. choledochus.

Дуоденум поседује бројне моторне, сензорне и секреторне функције, тако да је пролазак химуса кроз дуоденум један веома сложен процес регулисан бројним неуролошким и хуморалним системима у организму који функционишу као кибернетички системи са негативном повратном спрегом (10, 12). Веома важна улога дуоденума нарочито долази до изражаја у ситуацијама које настају након оперативних захвата на гастродуоденуму (15). Постоје бројни научни радови који су за циљ имали проучавање интактног гастроинтестиналног тракта, међутим, врло је мало радова који су се бавили проучавањем промена које настају након пресецања мишића, нерава и осталих анатомских структура гастродуоденума што је неизбежно приликом оперативних интервенција. То ново стање свакако резултује променама у физиолошким процесима у односу на стање пре операције (18, 19). Транзит химуса кроз дуоденум никако не представља пасиван пролазак, већ је то веома сложен процес регулисан како неуролошким и хуморалним повратним спрегама, регулисањем перисталтике самог црева, али исто тако и брзином желудачног пражњења, тонусом пилоричног сфинктера, итд. (11, 13, 14, 20). За перисталтику гастродуоденума су одговорни глатки мишићи распоредјени у два слоја (спољашњи, лонгитудинални и унутрашњи, циркуларни слој), као и два нервна интрамурална комплекса, Ауербахов, миентерички и Меснеров, субмукозни плексус. Електрична активност глаткомишићног синцицијума се у дуоденуму, као и у осталом делу гастроинтестиналног тракта манифестује у виду два основна типа електричних таласа. Први су ткз. спори таласи потенцијала мембране глатких мишића, који чине базичну електричну активност црева и који заправо не представљају акционе потенцијале, а самим тим не резултују контракцијом мишића, већ представљају само предуслов за стварање акционих потенцијала који се репрезентују ткз. шиљатим потенцијалима. Када мировни мембрански потенцијал глатких гастроинтестиналних мишићних ћелија постане позитивнији од -40 мВ (нормално износи -50м до - 60мВ) на врху спорих таласа долази до појаве шиљатих потенцијала чија се фреквенција креће од 1 до 10 шиљака у секунди (21). Спори таласи и шиљци пропадају различитим механизмима у различитим ћелијским мрежама (22). Дисфункција дуоденума је удружена са поремећајима гастричног пражњења и диспептичким симптомима, што са резултујућом диспропорцијом између гастричног пражњења и следственог варења и абсорпције указује на веома важну улогу дуоденума (23). Постоје бројни научни радови који су за циљ имали проучавање анатомски интактног гастроинтестиналног тракта (24, 25), међутим, врло је мало радова који су се бавили проучавањем промена које настају након пресецања мишића, нерава и

осталих анатомских структура гастроуденума што је неопходно приликом оперативних интервенција, када долази до прекидања веза многих финих, високо софистицираних, неуро- и хуморалних кибернетичких система са негативном повратном спрегом (26- 28), што свакако резултује променама у физиолошким процесима у односу на стање пре операције (29, 30).

Карцином желуца

Карцином желуца је четврти најчешћи малигнитет. Мада је прогноза карцинома желуца значајно побољшана напретком у дијагностици и третману, ова болест остаје један од водећих узрока смрти када је у питању карцином широм света (31). Сваке године се дијагностикује готово милион новооболелих од карцинома желуца, а око 700 000 људи умре (32). Инциденца карцинома желуца је географски веома варијабилна, при чему је највећа забележена у Јапану и Кини. Насупрот томе, у остатку света је последњих деценија забележен пад инциденце ове врсте карцинома, поготово у Северној Америци (33). Фактори ризика су бројни и укључују начин живота, пре свега навике у исхрани, наслеђе, али и инфекције. Стопа смртности када је у питању карцином желуца је 3.7 на 100 000, у паду је читавих 35% од 1992 године. Пад је присутан од 30-их година прошлог века вероватно као последица промена навика у исхрани, као што су мањи унос соли, промене у начину припреме хране, смањењу пушења...Са друге стране већи број пацијената се дијагностикује због бољих дијагностичких метода. Упркос напретку у дијагностици и лечењу 5-годишњи период преживљавања остаје мањи од 25%. Већина пацијента долази у одмаклом стадијуму болести који су претходно дуже времена лечени од неспецифичних симптома приписиваним бенигним болестима. Када су у питању пацијенти који долазе у фази потенцијално куративне ресекције, средњи 5-годишњи период преживљавања је 24-57%, а када су у питању пацијенти са раним карциномом желуца стопа излечења иде и преко 80%. Када су у питању пацијенти са узнапредовалом болешћу дугогодишње преживљавање се може очекивати код само 4%. Нажалост, преко 63% пацијената долази у одмаклом стадијуму болести (34). Доказано је да је карцином желуца блиско повезан са хроничном инфламацијом услед перзистентне инфекције *Helicobacter pylori* бактеријом (35-37). Развој карцинома желуца се одвија кроз неколико секвенци, почев од хроничног гастритиса, преко хроничног атрофичног гастритиса, интестиналне метаплазије до појаве карцинома (38-40).

Прогноза болести пацијената са карцином желуца највише зависи од стадијума у ком се болест дијагностикује. Висока стопа смртности је последица недостатка

одговарајућих скрининг програма са једне и одсуства симптома у раним стадијумима болести са друге стране, тако да се већина пацијената јавља у одмаклим страдијумима када су терапијски ресурси већ значајно ограничени. На несрећу, поред претходно наведеног постоји и значајна резистенција карцинома желуца на хемиотерапијска средства што додатно води неуспеху терапије. Верификовано је неколико механизма резистенције ове врсте карцинома на лекове као што је појачано избацивање хидрофобних лекова, смањено преузимање хидросолубилних лекова, алтерације ћелијског циклуса и пролиферације, појачану активност система за репарацију ДНК, поремећај апоптозе, измењен метаболизам лекова, генетске алтерације, укључујући мутације, транслокације, делеције и амплификације гена или промоторних региона, као и епигенстске модификације (41).

Пацијенти у 3. и 4. стадијуму болести имају 5-огодишње преживљавање 9.2–19.8% и 4.0% респективно. Ради успешнијег лечења покушавало се са стварањем различитих система класификације. Првобитне поделе су разликовале хистолошке подтипове и једна од најчешће коришћених је Lauren-ова класификација, која описује интестинални и дифузни тип карцинома желуца. Интестинални тип је удружен са факторима окружења и начина живота, често са *Helicobacter pylori* инфекцијом и има бољу прогнозу. Други тип је дифузни (signet ring cell), слабо је диферентован, више везан за наследне факторе и има лошију прогнозу (42).

Карцином желуца се класификује према морфолошким, клиничким и молекуларним карактеристикама. Један од најчешће коришћених система класификације је ТНМ систем, који као критеријуме поделе посматра хистолошки налаз, величину примарног тумора, захваћеност регионалних лимфних нодуса и присуство метастаза, на основу чега се врши стажирање болести. Табела 1 и 2 (43).

Табела 1. ТНМ класификација карцинома желуца.

Примарни тумор (T)	
TX	Примарни тумор не може бити процењен
T0	Нема доказа постојања примарног тумора
Tis	<i>Carcinoma in situ</i> : интраепителијални тумор без инвазије <i>lamina propria</i>
T1	Тумор инвадира <i>lamina propria</i> , <i>muscularis mucosae</i> , или <i>submucosa</i>
T1a	Тумор инвадира <i>lamina propria</i> или <i>muscularis mucosae</i>
T1b	Тумор инвадира <i>submucosa</i>
T2	Тумор инвадира <i>muscularis propria</i>
T3	Тумор пенетрира субсерозно везивно ткиво без инвазије висцералног перитонеума и околних структура
T4	Тумор инвадира серозу (висцерални перитонеум) или околне структуре
T4a	Тумор инвадира серозу (висцерални перитонеум)
T4b	Тумор инвадира околне структуре
Регионални лимфни нодуси (N)	
NX	Регионални лимфни нодуси не могу бити процењени
N0	Нема метастаза у регионалним лимфним нодусима
N1	Метастазе у 1-2 регионална лимфна нодуса
N2	Метастазе у 3-6 регионалних лимфних нодуса
N3	Метастазе у 7 или више регионалних лимфних нодуса
N3a	Метастазе у 7-15 регионалних лимфних нодуса
N3b	Метастазе у 16 или више регионалних лимфних нодуса
Удаљене метастазе (M)	
M0	Нема удаљених метастаза
M1	Удаљене метастазе

Табела 2. Стадијуми карцинома желуца.

<i>Stage</i>	<i>T</i>	<i>N</i>	<i>M</i>
0	Tis	N0	M0
IA	T1	N0	M0
IB	T2	N0	M0
IIA	T1	N1	M0
	T3	N0	M0
	T2	N1	M0
IIB	T1	N2	M0
	T4a	N0	M0
	T3	N1	M0
IIIA	T2	N2	M0
	T1	N3	M0
	T4a	N1	M0
IIIB	T3	N2	M0
	T2	N3	M0
	T4b	N0	M0
IIIC	T4b	N1	M0
	T4a	N2	M0
	T3	N3	M0
IV	T4b	N2	M0
	T4b	N3	M0
	T4a	N3	M0
IV	Било који T	Било који N	M1

Убрзани развој молекуларне биологије је довео до појаве нових система класификације који се не заснивају на хистолошким, већ на молекуларним карактеристикама тумора. На тај начин се отвара пут за имплементацију индивидуализоване, персонализоване терапије која би одговарала биолошком профилу појединачног тумора, тј пацијента. Студија Cancer Genome Atlas (TCGA) описује секвенцирање 295 узорака карцинома желуца на 6 различитих молекуларних платформи.

На бази ових података извршена је подела карцинома желуца на 4 типа; Epstein-Barr вирус (EBV) позитиван (9%), тумори са микросателитском нестабилношћу (microsatellite instability-MSI) (22%), геномски стабилни тумори (20%) и тумори са хромозомском нестабилношћу (50%) (44).

Што се дијагностике тиче не постоје одговарајући скрининг програми у западном свету, за разлику од Јапана и Кине нпр где је инциденца карцинома желуца знатно виша те су и програми за рано откривање болести ефикаснији. Златни стандард у дијагностици представља ендоскопија са биопсијом, али се она не користи као скрининг, већ као дијагностичка процедура код пацијената код којих се посумња на ову болест или се карцином нађе узгредно (ЕГДС код крвављења из гастроинтестиналног тракта). Серумски маркери као што су CEA, CA72-4, CA19-9, нису довољно сензитивни ни специфични, тако да се убрзано ради на откривању нових биомаркера који би служили за откривање али и за мониторинг прогресије карцинома желуца и пражење исхода лечења, као што је нпр Cathepsin S, чији су значајно повишени серумски нивои пронађени код пацијената са карциномом желуца (45).

Након гастроскопије, адекватне биопсије и патохистолошке верификације карцинома желуца потребно је утврдити стадијум болести, за шта се јачешће данас користи MSCT скенерска дијагностика, ређе NMR или EUS. Feng XY, et al. својој студији из 2013. године на 610 пацијената са карциномом желуца закључује да је EUS супериорнији у односу на MSCT за T1 и T2 стадијуме болести, због промена које су у T1 стадијуму мале и не проминирају изнад или испод нивоа слузнице, али да је MSCT имао боље резултате него EUS за T3 и T4 стадијуме болести, вероватно због ограничене дистанце прегледа ултразвука, тако да је EUS могао детектовати само нодусе и тумефакције које нису значајно удаљене од примарног тумора. Стога се саветује употреба и MSCT и EUS у преоперативном стажирању пацијенат са карциномом желуца као комплементарних дијагностичких процедура (46).

Терапијски модалитети подразумевају: пре свега хируршки третман у ресектабилним случајевима, а затим хемио и /или радиотерапију у адјувантном или неoadјувантном протоколу. Адјувантна терапија подразумева хемио/радио терапију након хируршке интервенције у циљу стерилизације преосталог ткива, тј. ћелија које можда нису уклоњене хируршком интервенцијом, док неoadјувантна терапија представља коришћење радио/хемио терапије пре хируршке интервенције у циљу downstaging-a и downsizing-a и увођења у операбилни опсег. Стандардни протоколи хемотерапије када је у питању карцином желуца подразумевају апликацију препарата 5 флуоро-урацила, једињења платине, доцитаксела, епирубицина. REGARD студија из 2014. године је

изучавала утицај лекова који представљају инхибиторе неоангиогенезе као што је Ramucirumab (инхибитор ВЕГРФ2). Ова велика, интернационална, рандомизирана, плацебо-контролисана студија је спроведена у 119 центара у 29 земаља. Подаци су указали да овај лек може значајно да продужи време преживљавања у односу на групу пацијената који су примали плацебо (47). Уколико се Ramucirumab-у дода и Paclitaxel период преживљавања се повећава са 7,4 на 9,6 месеци, како то показује RAINBOW студија на 665 пацијената, што указује на синергистичко дејство са хемиотерапијом која се рутински ординира пацијентима са карциномом желуца (48).

Упркос доказаној ефикасности у третману пацијената са узнапредовалим карциномом колоректума, анти-неоангиогенетско антитело Bevacizumab (Avastin) у АВАГАСТ студији спроведеној током 2011. године није продужавало период преживљавања код пацијената са карциномом желуца у комбинацији са стандардним хемиотерапијским модалитетима заснованим на дериватима платине. То указује да неоангиогенеза нема исту улогу у патогенези карцинома желуца као у настанку и развоју карцинома неких других локализација (49).

Став који је владао последњих година, да пацијенти са узнапредовалим карциномом желуца немају бенефита од радикалног хемиотерапијског лечења агресивним модалитетима терапије данас више не важи. Доказано је бројним студијама да је овако лечена група пацијента имала статистички значајно дуже преживљавање од групе пацијената која је третирана најбољом симптоматском терапијом (50).

Улкусна болест желуца и дуоденума

Сведоци смо пораста броја оболелих од улкусне болести гастродуоденума, као последице начина живота. Одређен број ових пацијената изискује хируршко лечење, било у смислу хитне хируршке интервенције из виталних индикација због перфорације улкуса, што је један од најчешћих узрока акутног абдомена (када се додуше ретко индикује ресекција као метода избора, јер је пацијенту лошем општем стању, некомплетно дијагностикован-„damage control approach“) било због касних последица болести, као што је стеноза пилоричне регије. У развијеним земљама ова патологија све више постаје раритетна због широке употребе лекова из групе инхибитора протонске пумпе, тако да су неретко релативно искусни хирурзи недовољно утренирани када је ова интервенција у питању. Међутим, ни примена инхибитора протонске пумпе није без ризика, наиме, доказано је да употреба инхибитора протонске пумпе код критично оболелих пацијената у

јединицама интензивног лечења значајно повећава број оболелих од колитиса изазваног *Clostridium Difficile* бактеријом, који може бити фаталан (51).

Крвављење из горњих партија гастроинтестиналног тракта представљају значајан медицински али и социоекономски проблем данашњице. Процењује се да сваке године око 4 милиона људи оболи од пептичке улкусне болести широм света (52). Раније су крвављења из дигестивног тракта узрокована улкусом била чест разлог хируршког лечења али је то данас раритет захваљујући напретку фармаколошке терапије. Са друге стране начин живота модерног човека свакако доприноси повећању обољевања од гастричног и дуоденалног улкуса. Посебну групу пацијената чине критично оболели пацијенти у јединицама интензивног лечења који су у повећаном ризику за настанак стрес улкуса и консекутивно крвављење из горњих партија дигестивног тракта. Заједно са основном болешћу и коморбидитетима крвављење из дигестивног тракта је често животно угрожавајуће када су ови пацијенти у питању. Многа клиничка испитивања су била усмерена на ацидосупресивни третман и превенцију настанка стрес улкуса али је то још увек чест проблем и велики изазов за клиничаре који се баве лечењем критично оболелих пацијената у јединицама интензивног лечења широм света (53). Узроци крвављења из горњих партија дигестивног тракта су разликују како према месту и механизму настанка, тако и према интензитету, динамици јављања и могућим последицама. Главни узрок гастроинтестиналног крвављења код критично оболелих пацијената су варикси дисталног једњака и проксималног дела желуца, са хиперацитетом повезани узроци као што су пептичка улкусна болест и са стресом повезано оштећење слузнице гастроинтестиналног тракта. Посебно значајан узрок крвављења када су у питању пацијенти у јединицама интензивног лечења су крвављења настала из стресом узрокованих оштећења мукозе желуца и дуоденума. Хиперацитет инхибира агрегацију тромбоцита и активира пепсин, тако да има двоструко негативно дејство. Смањена агрегација тромбоцита доводи до повећане склоности крвављењу због отежаног стварања или немогућности настанка коагулума, док киселином активирани пепсин може да лизира већ створене угрушке (54). Мада је стресом изазвано оштећење слузнице дигестивног тракта честа појава у критично оболелих пацијената, клинички значајно акутно крвављење из горњих партија гастроинтестиналног тракта није тако често (55). У току прва 24h од пријема у јединицу интензивног лечења, чак 75% до 100% критично оболелих пацијената развија ендоскопски видљива оштећења мукозе горњих партија дигестивног тракта, међутим, релативно мали број њих, 1% до 4% развија клинички манифестно крвављење (56). Клинички значајно акутно крвављење из горњих партија дигестивног тракта узроковано стрес оштећењем мукозе и праћено знацима хемодинамске нестабилности, потребом за

трансфузијом или хируршком интервенцијом је релативно ретко, чак и када се посматра само узорак пацијената у јединицама интензивног лечења. Такође у сталном је паду што се доводи у везу са напретком медицине и терапијским могућностима као и са бољим разумевањем патофизиологије самог проблема (57). Потреба за високо разрађеном стратегијом у профилакси крвављења из горњих партија гастроинтестиналног тракта је неопходна, јер када већ до њега дође, морталитет је велики а терапијске могућности постају доста сужене (58). Третман блокаторима протонске пумпе је неопходан када су у питању критично оболели пацијенти у јединицама интензивног лечења. Инхибитори протонске пумпе су ефикаснији у ацидосупресији, као и у превенцији рекрвављења након ендоскопске хемостазе од антагониста хистамин 2 рецептора. Иницијални третман пацијената са знацима акутног крвављења из горњих партија дигестивног тракта је генерално идентичан код свих пацијената и своди се на основне мере реанимације и ресусцитације. Посебно треба обратити пажњу на заштиту дисајних путева током масивног крвављења, рестаурацију циркулишућег волумена крви, корекцију коморбидитета. Након стабилизације виталних функција спроводи се каузално лечење неком од метода хемостазе (59). Према налазима више спроведених студија механичка вентилација представља један од најзначајнијих провокативних фактора када је у питању крвављење из горњих партија гастроинтестиналног тракта код критично болесних пацијената у јединицама интензивног лечења (54). *H. pylori* бактерија је главни узрочник хроничног гастритиса типа Б и дуоденалног улкуса. Њено присуство се може доказати у биоптираном узорку мукозе дигестивног тракта током гастродуоденоскопије, серолошки или издисајним тестом. Иако је одавно позната њена улога у настанку гастричног и дуоденалног улкуса, њена улога у појави акутног крвављења из горњих партија гастроинтестиналног тракта је и даље недовољно јасна. Резултати спроведених студија су контрадикторни. Постоје студије које указују да ерадикација *H. pylori* статистички значајно смањује појаву рецидива улкуса или појаву рекрвављења код једном већ постигнуте хемостазе код пацијената са дуоденалним улкусом (60). Такође, постоје и студије које су показале да не постоји статистички значајна повезаност између присуства *H. pylori* и гастроинтестиналног крвављења код критично оболелих пацијената. С друге стране у истим студијама је потврђен каузални однос крвављења са применом механичке вентилације, што је већ од раније познато (61).

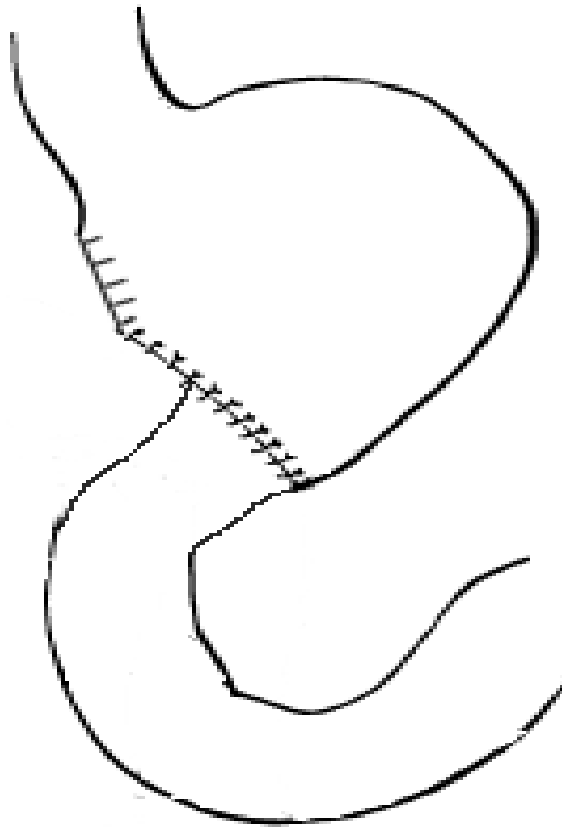
Када су у питању терапијски модалитети у случају крвављења из горњих партија гастроинтестиналног тракта у оптицају су фармакотерапија, ендоскопске интервентне методе и хируршко, тј. оперативно лечење. Развој ендоскопских интервентних процедура је у значајној мери смањио потребу за хируршким интервенцијама у случају крварећег

пептичког улкуса. Ендоскопске хемостатске методе имају бројне предности у односу на остале модалитете лечења. Пре свега траума је значајно мања у поређењу са хируршком интервенцијом, што је веома значајно за тешко болесне пацијенте који су најчешће и без крвављења из дигестивног тракта животно угрожени основним обољењем. Са друге стране, хемостаза успостављена ендоскопским интервентним методама се успоставља значајно брже него фармаколошким средствима. Ипак, набројане методе лечења нису међусобно супротстављене већ су комплементарне. Када се успостави хемостаза ендоскопским путем акценат се ставља на превенцију рекрвављења, које се јавља код око 20% пацијената (62).

Хирургија гастродуоденума

Хируршка интервенција може бити по својој интенцији радикална, када има за циљ потенцијално излечење пацијента, и палијативна, када има за циљ уклањање или умањење тегоба, то јест продужетак живота и побољшање квалитета живота али не и само излечење. Раније је палијативна хирургија у случајевима узнапредовалог карцинома желуца (4 стадијум) била удружена са високим морбидитетом и морталитетом. Подаци од пре око 40-ак година указују да је стопа смртности код ових пацијенат након хируршке интервенције била виша од 20%. Данас је ситуација знатно другачија захваљујући напретку дијагностичких метода, нутритивне подршке, анестезије, као и саме хируршке опреме и технике, тако да је смртност данас мања од 4% (63).

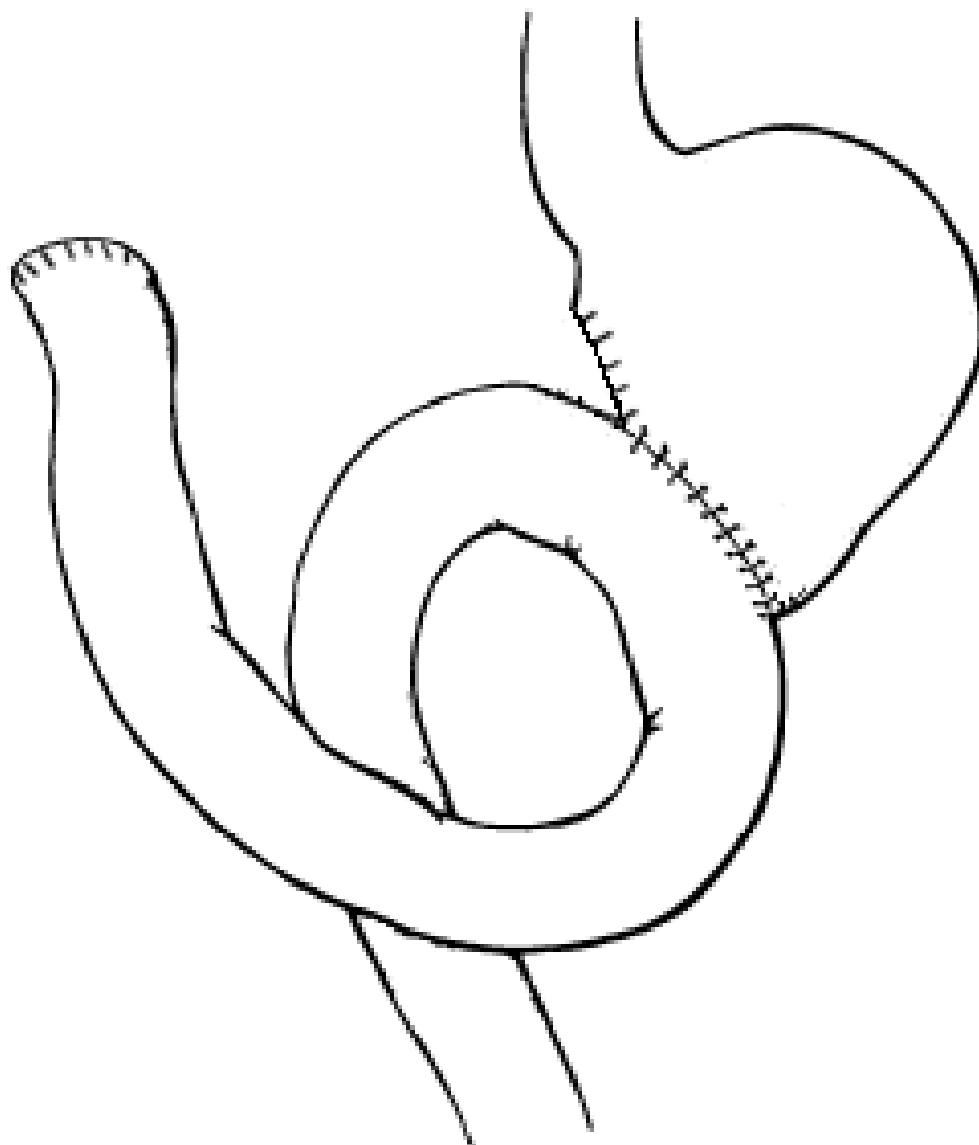
Постоје различите врсте реконструкције након дисталне желудачне ресекције, мада су Billroth I (Слика 4), Billroth II са омега јејуналном вијугом (Слика 5 и 6) и Roux en Y тип реконструкције (Слика 7) далеко најчешћи. Код Billroth I типа реконструкције континуитет дигестивног тракта се након дисталне желудачне ресекције успоставља креирањем гастродуоденалне термино-терминалне анастомозе.



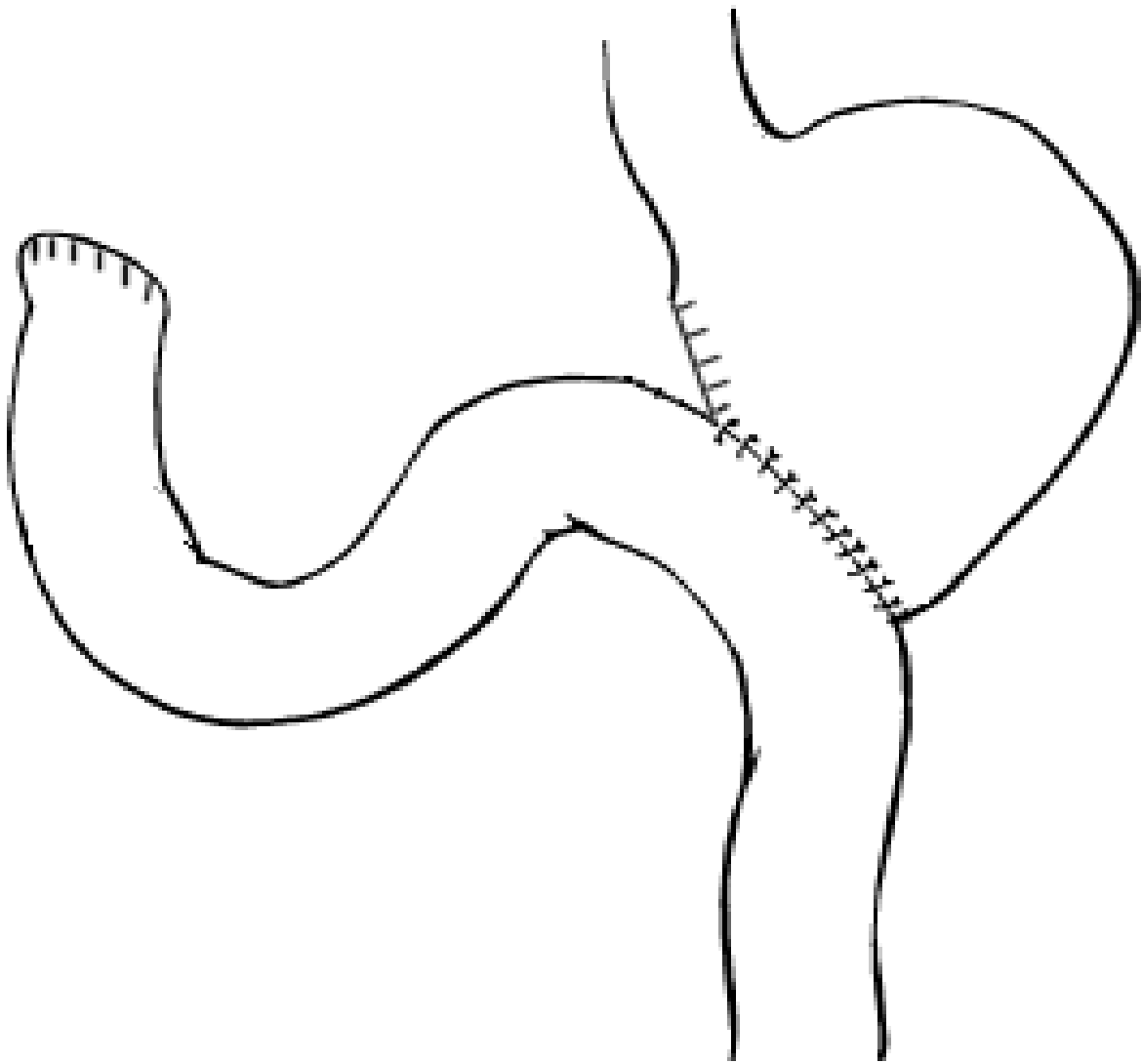
Слика 4. Схематски приказ Billroth I типа реконструкције након дисталне желудачне ресекције-гастродуоденостомија.

Billroth II желудачна ресекција представља анастомозу (артефицијелну конекцију) између желудачног остатка и вијуге јејунума (гастројејунална анастомоза), и овај тип интервенције је био главна тема нашег интересовања. Анастомоза може укључивати читаву циркумференцију желудачног батаљка (данас ређе коришћена метода због бројних нежељених постоперативних последица) или само део циркумференције ради креирања мањег промера анастомозе (имитација пилоруса). Дужина јејуналне петље која чини аферентну или проксималну вијугу је варијабилна, зависи од анатомских варијетета (дужина мезентеријума танког црева, прираслице, итд.), способности хирурга, врсте гастројејуналне анастомозе, хируршке технике (једнослојни и двослојни шав) итд. Аферентна или доводна вијуга спроводи дуоденални садржај (жуч, панкреасни сок, секрет дуоденума) према желудачном патрљку и еферентној или одводној вијузи јејунума. Одводна вијуга је део црева дистално од гастројејуналне анастомозе и одводи дуоденални и желудачни садржај „низводно“, тј у смеру перисталтике ка осталом делу танког и дебелог црева. Анастомоза је антеколична када је вијуга јејунума која се анастомозира позиционирана антеколично, тј. испред попречног колона, или са друге стране јејунална вијуга може бити провучена кроз претходно начињен отвор на мезоу

поречног колона када говоримо о ретроколичној анастомози. Гастројејуноанастомоза може бити у односу на оријентацију јејунума и желудачну перисталтику лево-десна, изоперисталтичка анастомоза (аферентна грана јејунума са великом кривином желуца). Код десно-леве анастомозе (антиперисталтичка, анизоперисталтичка), долазна грана је ближа малој кривини. У овој конфигурацији јејунална перисталтика је супротна гастричној (64).

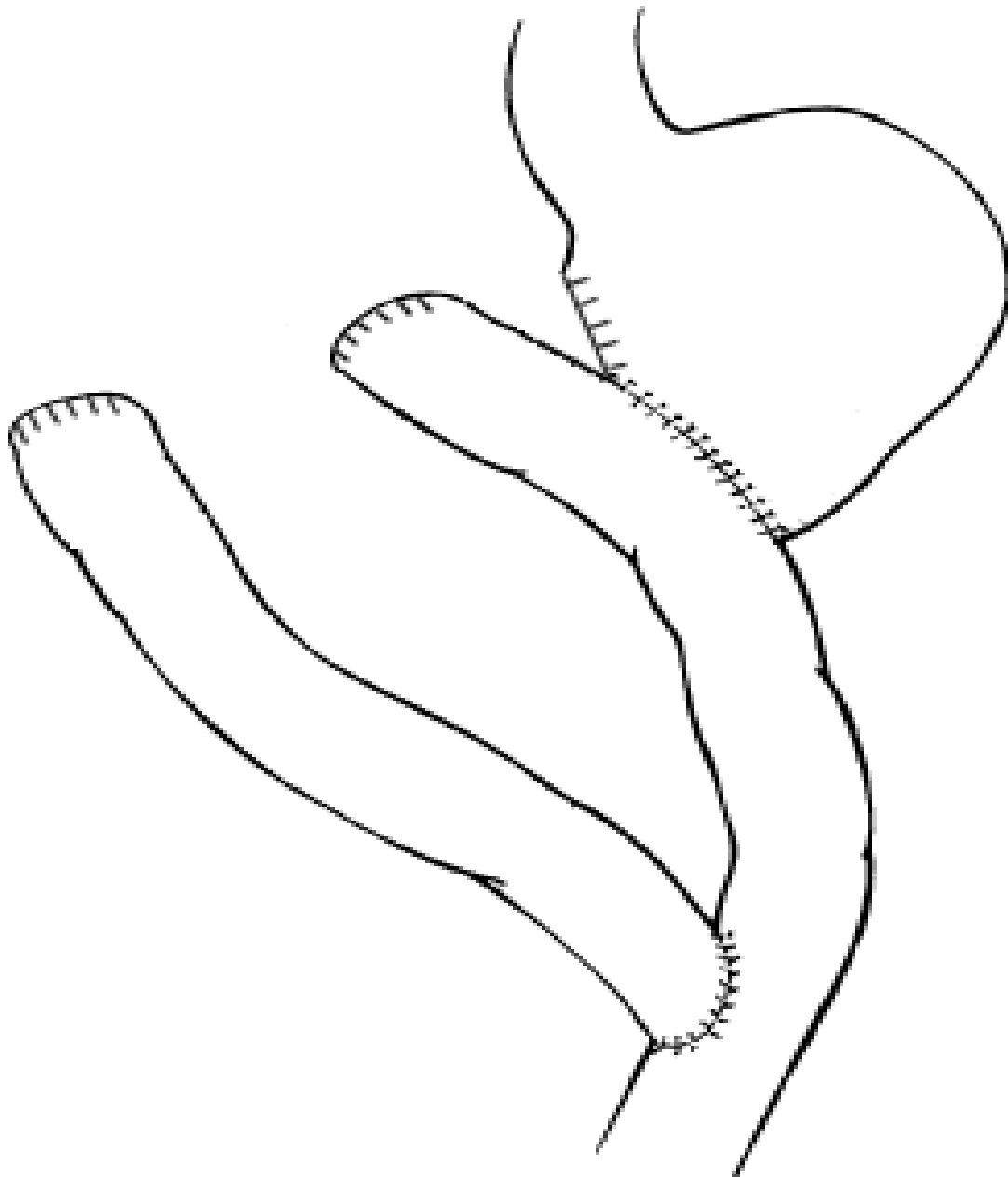


Слика 5. Схематски приказ Billroth II изоперисталтичке анастомозе (гастројејуноанастомоза)



Слика 6. Схематски приказ Billroth II анизоперисталтичке анастомозе (гастројејуноанастомоза)

Такође један од честих типова реконструкције је и Roux en Y гастројејунална анастомоза, у којој је танко црево пресечено дистално од Treitz-овог лигамента, и анастомоза се креира између дисталне вијуге јејунума и желудачног остатка (или езофагуса у случају тоталне гастректомије). Проксимални крајак јејунума се позиционира нисходно и креира термино-латерална јејуно-јејунална анастомоза на минималној удаљености од 40cm од гастројејуналне анастомозе.



Слика 7. Схематски приказ Roux en «Y» анастомозе.

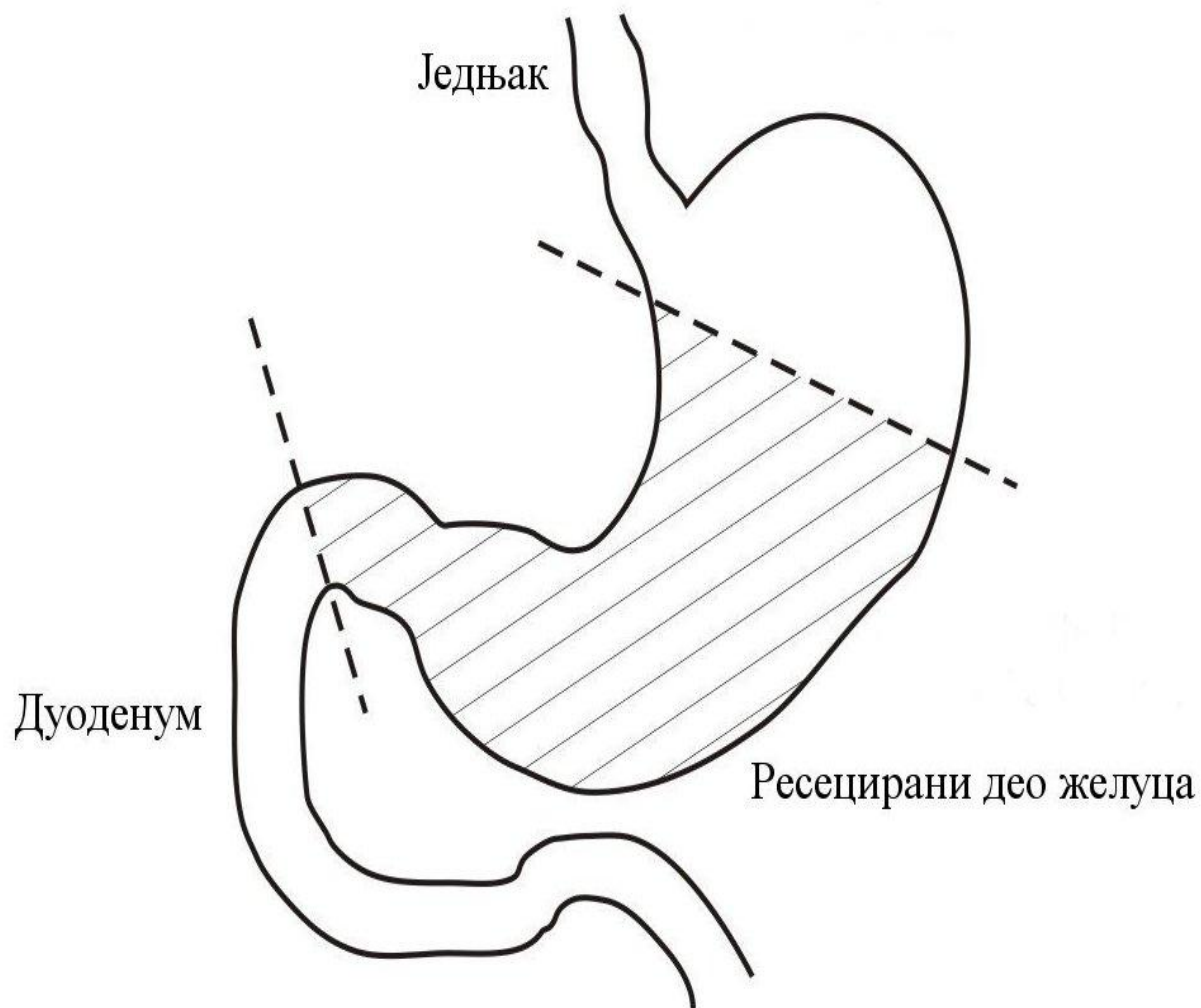
Дехисценција представља хируршку компликацију код које долази до дисрупције хируршког шав. Било која од горе наведених хируршких процедура да је у питању дехисценција је једна од најопаснијих компликација која најчешће води у перитонитис и сепсу и ако се благовремено не реагује у сигурну смрт (65, 66). Добро је познато да се експлозија дуоденалног патрљка много чешће јавља након Billroth II типа реконструкције него уколико се користи Roux en Y јејунална вијуга (67).

Стандардна реоперативна процедура подразумева конверзију из Billroth II у Roux en Y процедуру пресецањем доводне вијуге непосредно мпроксимално од места

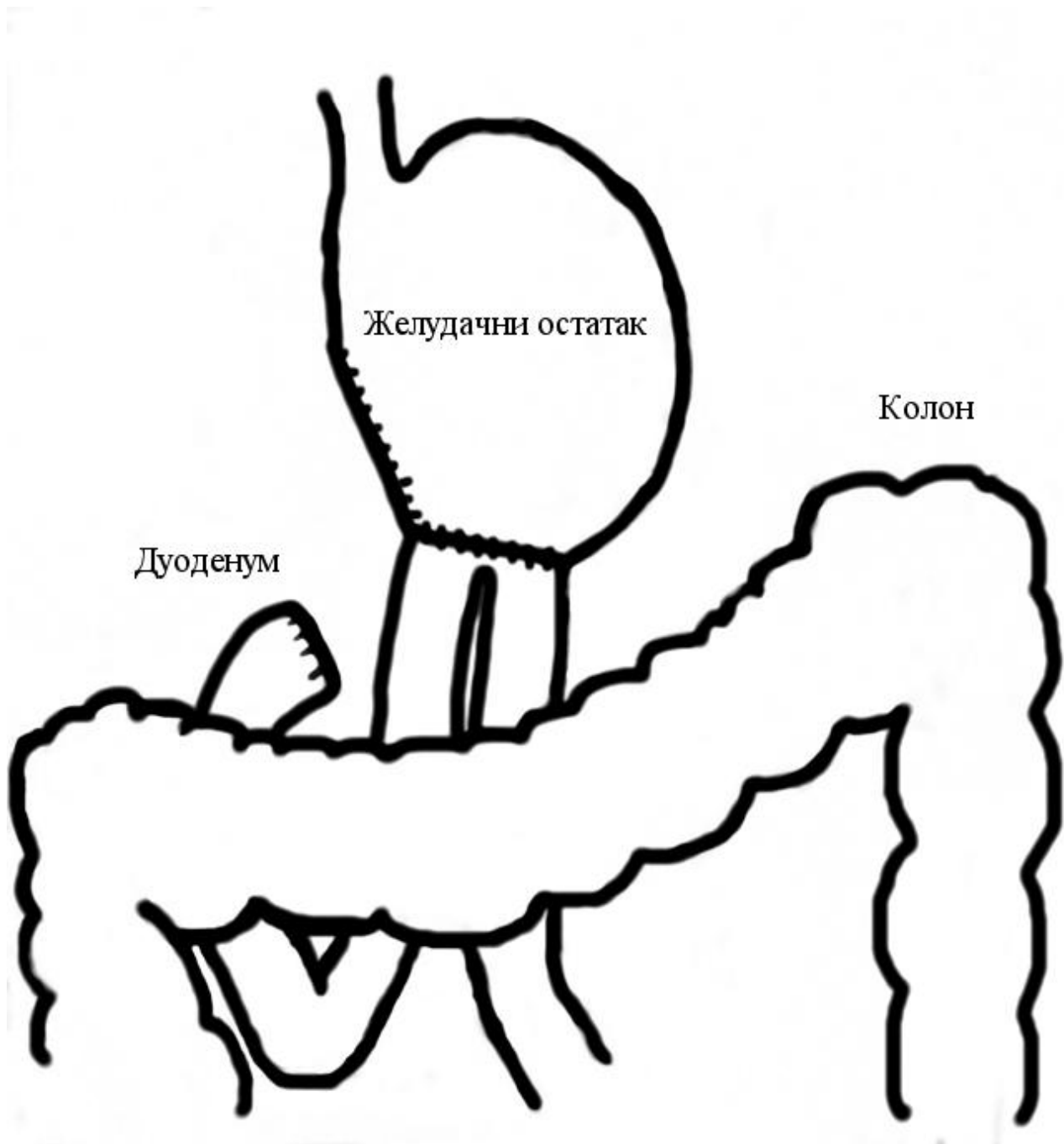
обструкције neposredno proksimalno od mesta опструкције и креирање гастројејуналне реанастомозе коришћењем 45 cm до 75 cm дуге вијуге јејунума. Roux en Y гастројејуностомија такође даје боље резултате и када је у питању рефлукс гастритис. Зато што не постоји довољно података из дефинитивних проспективних рандомизираних студија, лична преференција хирурга често диктира избор хируршке интервенције (66).

Нажалост, карцином се може развити и на желудачном остатку после хируршке интервенције. Са клиничког становишта, карцином желудачног патрљка може бити класификован у неколико категорија: новоразвијени карцином (newly developed RGC); резидуални карцином након операције (remaining RGC); метахрони тумор; као и рецидив тумора (68). За В-II реконструкцију се генерално сматра да има већи ризик за настанак новоразвијеног карцинома него В-I реконструкција, зато јер је значајна веза између В-II реконструкције и RGC након DG када су у питању бенигне болести већ демонстрирана. Ипак, Tanigawa et al. (69) као и Leo et al. (70) су забележили да је В-II реконструкција била чешће извођена због пептичког улкуса до касних 1980-их у Јапану и Италији. Мада су објављени поједини извештаји који указују на повишен ризик од појаве новоразвијеног RGC након DG за пептичку улкусну болест када је у питању В-II реконструкција у поређењу са В-I реконструкцијом (71), мета анализе (72) и недавне велике популационо-базиране студије из Шведске (73) демострирале су да тип реконструкције није утицао на ризик од појаве новоразвијеног RGC. На бази ових налаза, остаје нејасно који од ове две методе реконструкције Billroth I или Billroth II има већи ризик за појаву карцинома патрљка желуца.

Ми смо покушали да прецизно, нумерички покажемо да је притисак у аферентној вијузи након Billroth II желудачне ресекције релативно висок и да он може бити један од доминантних фактора који воде дехисценцији дуоденалне сутуре.



Слика 8. Схематски приказ интактног гастродуоденалног региона, стање пре ресекције (шрафиран је део предвиђен за ресекцију).



Слика 9. Billroth II желудачна ресекција.

Дужина аферентне вијуге је варијабилна и зависи од анатомских варијација (нпр. дужина мезентеријума танког црева, адхезије, итд), али исто тако и од обучености и навика самог хирурга. Постоји хипотеза да је повећани интралуминални притисак у доводној вијузи доминантни узрок дехисценције дуоденалног патрљка, што је и био главни предмет интересовања у нашем истраживању. Могући узроци синдрома аферентне вијуге су дужина доводне вијуге, уска гастројејунална анастомоза, инсуфицијентна перисталтика, итд. (74-76). У прилог овој хипотези говори и чињеница да многи хирурзи преферирају пласирање назогастричне сонде у доводну вијугу током операције или пак

креирање дуоденостомије, било превентивно (током прве операције), било приликом реинтервенције (77).

Наша претпоставка је да је превише дуга доводна вијуга један од главних фактора који воде дуоденалној хипертензији, поготово ако се уради антеколично без Браунове анастомозе (хируршка конекција између доводне и одводне вијуге) (64). Аферентна вијуга не сме бити под тензијом због компромитације васкуларизације, стога ипак не може бити превише кратка. Такође хирург мора бити свестан да ће у случају хируршке компликације у постоперативним периоду и потребе за конверзију у Roux en Y тип реконструкција бити тешка ако не и немогућа ако је анастомоза креирана непосредно близу Treitz-овог лигамента. Инклинација (нагиб) гастројејуналне анастомозе мора бити таква да олакшава пражњење аферентне вијуге и гастричног остатка у смеру одводне вијуге. Осим повећаног притиска у дуоденалном патрљку постоји још неколико фактора који могу учествовати у патогенези ове компликације, као што су локализација и проширеност карцинома, лоша хируршка техника (претерана дисекција и деваскуларизација дуоденалног патрљка; исхемија и некроза ткива узрокована пласирањем превише густих или превише стегнутих хируршких шавова; локално крвављење; тензија аферентне вијуге, претерано коришћење дијатермије приликом операције), присуство бактерија које колонизују дигестивни тракт, квалитет ткива дуоденума, коморбидитети (диабетес мелитус, пнеумонија, астма, малнутриција, хипопротеинемија) (78).

Еферентна вијуга је део црева позициониран нисходно од анастомозе и спроводи дуоденални и садржај желудачног остатка дистално у танко црево. Положај, облик и дијаметар анастомозе има утицаја на пражњење како аферентне вијуге, тако и желудачног остатка. Главни фактори који могу ометати пражњење доводне вијуге су опструкција узрокована адхезијама, „кинкинг“ црева, тј. савијање под оштрим углом, најчешће на нивоу анастомозе, унутрашње херније, стомална стеноза, рецидив карцинома, едем анастомозе, локална инфламација (79).

Дехисценција сутуре са последичним перитонитисом се може јавити после било које интервенције на гастроинтестиналном тракту. Експлозија дуоденалног патрљка се сматра веома тешком постоперативном компликацијом, са високом стопом смртности (80, 81). Дехисценција дуоденале сутуре након дисталне желудачне ресекције је била предмет интересовања многих истраживача, али су многи патифизиолошки механизми укључени у настанак ове постоперативне компликације остали недовољно јасни до данашњег дана (82).

Ретко постоји потреба за реоперацијом када је у питању пролонгирана гастрична стаза или одложено пражњење. Према Bar-Natan et al. желудачни мотилитет се у потпуности опоравља тек након 3 до 6 недеља (83).

Обим ресекције не диктира само ресекција желудачног зида већ и одговарајући обим лимфаденектомије. Д2 лимфаденектомија код дисталне желудачне ресекције подразумева ексцизију следећих група лимфних нодуса: 1, 3, 4сб, 4д, 5, 6, 7, 8а, 9, 11п, анд 12а. Д2 лимфаденектомија код тоталне гастректомије подразумева ексцизију следећих група лимфних нодуса: 1 то 7, 8а, 9, 10, 11п, 11д, 12а (9).

Осим отворене хирургије, која је логично првобитно развијена, данас је веома развијена и ткз. хирургија минималног приступа, или минимално-инвазивна хирургија. Мада постоји неколико потенцијалних бенефита када је у питању лапароскопски асистирана гастректомија у односу на отворен приступ – као што је мењи постоперативни бол, козметски резултат, мањи губитак крви, бржи опоравак, краћа хоспитализација – минимално инвазивна хирургија карцинома желуца још увек треба да докаже своју доминацију; до 2010 године, Japanese Gastric Cancer Treatment Guidelines није препоручивао LAG као куративну методу у ресектабилним случајевима, већ као истраживачку процедуру погодну за клиничке студије (84).

Две проспективне клиничке студије (KLASS 01, JCOG 0703) и неколико ретроспективних студија заговарају безбедност и онколошку изводљивост лапароскопске хирургије у овој патологији. Резултати ових студија демострирају поузданост лапароскопске лимфаденектомије како у смислу онколошке радикалности тако и по питању постоперативних компликација (85, 86).

Недавне мета-анализе осам case-control студија указују да нема статистички значајне разлике у броју дисекованих лимфних нодуса када је у питању лапароскопска гастректомија и отворен приступ (87). Када се почело са лапароскопском хирургијом хирурзи су се суочили са ограничењем покрета, линеарним лапароскопским инструментарјумом, трансфером тремора са руку хирурга на врх инструмента због великог крака полуге и 2Д визуализацијом тј недостатком осећаја дубине. Изгледа да роботска хирургија може да режи све наведене недостатке. Показује јасне предности у односу на лапароскопију коришћењем of зглобних инструмената са 7 степени слободе и скалом покрета, филтрирањем тремора и 3Д визуализацијом високе резолуције. Ретроспективне студије углавном пореде лапароскопски и роботски приступ а понекад их пореде и са отвореним приступом. Woo et al. су показали да је роботски приступ повезан са дужим трајањем операције (88). Са друге стране када се користи роботска хирургија мањи је губитак крви. Када се налазирају морбидитет (11%) и морталитет (0.4%) нема

значајне разлике међу поређеним групама ($P > 0.05$). Такође и број дисекваних лимфних нодуса је био приближан. У свом раду Kim et al. су упоређивали просечну појаву компликација, потребу за реинтервенцијом и стопу смртности и резултати су били слични, када је у питању лапароскопски и роботски приступ (89). Када је у питању анализа преживљавања нађене се само две нерандомизирани студије које су поредиле роботски и отворени приступ као и једна нерандомизирана студија која је поредила лапароскопски и роботски приступ (90, 91). У својој публикацији Caruso и сарадници нису показали статистички значајну разлику у средњем преживљавању две групе оперисаних пацијената (92). Pernazza и сарадници су доказали да је роботска хирургија доносила предност у преживљавању у односу на групу пацијената оперисаних отвореним приступом (90). Ово је посебно било изражено код пацијената са узнапредовалим карциномом желуца. У свом раду Pugliese et al 5-огодишње преживљавање је било 85% када је у питању роботска, 75% када је у питању лапароскопија, али без статистички значајне разлике (91).

Интердисциплинарни приступ хируршком проблему је демонстриран на пољу гастроинтестиналне хирургије.

Дехисценција сутуре дуоденалног батаљка након Billroth II желудачне ресекције је одувек сматрана тешком постоперативном компликацијом и узроком великог морталитета, било да се ради о комплетној дехисценцији дуоденалног патрљка када долази до брзог развоја перитонитиса и сепсе, било да се ради о парцијалној дехисценцији са формирањем фистуле већег или мањег протока (78, 80, 93). Фистула дуоденалног патрљка као последица дехисценције је релативно ретка (3%), али веома тешка компликација са високом стопом морталитета, који је различит у различитим студијама и варира од 7% до 67% (94, 95). Она и данас представља велики изазов за хирурге који поштују једну клинички искуствено формирану хипотезу да је повећан интралуминални притисак у доводној вијузи, тј. „синдром доводне вијуге“ доминантан узрок дехисценције сутуре дуоденалног патрљка. До синдрома доводне вијуге могу довести превише дугачка доводна вијуга, уска гастројејунална анастомоза, ослабљена перисталтика црева, итд (76, 79). Постоји више начина реконструкције дигестивног тракта након ресекционих операција желуца (67, 96, 97). Дехисценција сутуре након хируршке интервенције на гастродуоденуму је била предмет многих истраживања у светској литератури, али многи патофизиолошки механизми овог хируршког проблема су остали недовољно расветљени. Наша студија би била први покушај да се утицаји појединих фактора који воде настанку ове постоперативне компликације прецизно, математички квантификују. Прве кораке на том плану смо остварили креирањем оригиналне хардверске и софтверске опреме за

мерење притиска у дуоденалном патрљку код пацијената подвргнутих Billroth II желудачној ресекцији, што је пропраћено објавом научних радова у међународним научним часописима и чиме је показано да компјутерска симулација верно репрезентује дешавања *in vivo* (98). Такође, подаци добијени оваквим видом симулације одговарају литературним подацима (99).

Најчешћа индикација за хируршку интервенцију на гастродуоденуму је малигна болест ове регије. Чешће се индикује елективна хируршка интервенција, мада није реткост да дође до карциномске перфорације желуца у узнапредовалом стадијуму болести.

Постоји хипотеза да је повећан интралуминални притисак у доводној вијузи доминантан узрок дехисценције дуоденалног батаљка (узрокован дужином доводне вијуге, високим интраанастомотичним гребеном, итд (75).

У литератури се често може наћи податак да је узрок акутног синдрома аферентне вијуге едем гастројејуналне анастомозе који доводи до потпуне или парцијалне опструкције аферентне вијуге и дехисценције дуоденалног патрљка или пак акутног панкреатитиса. Аутори који сматрају да је ово доминантан узрок настанка синдром аферентне вијуге преферирају креирање гастројејуналне анастомозе у једном слоју. Као додатни узрок се наводи анатомски варијетет пацијента код кога је Treitz-ов лигамент смештен више латерално лево обично, тако да уколико се креира изоперисталтична анастомоза, тј. аферентна вијуга анастомозира са великом кривином желуца велика је вероватноћа да ће доћи до формирања колена и обструкције аферентне вијуге са свим последицама. Стога се рутински саветује креирање Браунове ентеро-ентералне латеро-латералне анастомозе у циљу превенције дуоденалне хипертензије. Такође, остаје недоумица око дужине доводне вијуге, у чему се разликују ставови светских ауторитета у овој области (34). Друге групе водећих ауторитета наводе креирање Браунове анастомозе као једну од метода решавања већ насталог синдрома аферентне вијуге, а не као превентивну методу (100).

Екстензивност гастректомије

Стандардна хируршка процедура у лечењу карцинома желуца је субтотална гастректомија са Д2 лимфаденектомијом, свакако уз Р0 ресекцију. Р0 ресекција подразумева да је препарат „чист“ макроскопски и микроскопски, Р1 само микроскопски, док је Р2 ресекција таква да маргине препарата садрже тумор и макроскопски и микроскопски. Тотална гастректомија је само повремено индикована, јер је доказано да

упркос већој радикалности не обезбеђује дуже преживљавање а са друге стране често је узрок израженијег периоперативног морбидитета и mortalитета, а свакако и лошијег квалитета живота (101). Субтотална желудачна ресекција подразумева ресекцију дисталне $\frac{3}{4}$ желуца, пилоруса, као и око 2cm почетног дела дуоденума, подвезивање леве и десне гастричне и гастроепиплоичне артерије велики и мали оментум уз већ поменути Д2 лимфаденектомију. Реконструкција се обично врши Billroth II ресекцијом, мада уколико је остатак желуца мали користи се Roux en Y реконструкција (102). Billroth I реконструкција је преферирани тип операције код карцинома желуца на Истоку (пре свега Јапан), док се у САД избегава због теоретске појаве рецидива на анастомози и следствене опструкције (103). Такође, уколико је тумор проксимално локализован, Billroth I анастомоза је технички тешко изводљива након обимне ресекције желуца. Оперативни mortalитет се креће око 2-5%. Довољним обимом лимфаденектомије се сматра она код које на препарате налазимо 15 или више лимфних нодуса. Уколико нема директне инфилтрације слезина и реп панкреаса се рутински не уклањају. За проксималну локализацију карцинома преферирани начин реконструкције је Roux en Y (104). Треба поменути да се екстензивност гастректомије и лимфаденектомије не разликује код лапароскопске и отворене хирургије већ постоји само разлика у приступу (105).

Референтне установе у Србији као операцију избора углавном користе Roux en Y реконструкцију. Поједини аутори Billroth II реконструкцију сматрају неадекватном и наводе да је треба избегавати, тј увек вршити Roux en Y реконструкцију. Друга група хирурга сматра да је Billroth II регуларна операција која има своје место уколико се испоштују индикације и одређени технички постулати током извођења интервенције, тј ако аферентна вијуга није превише дугачка, ако је промер и нагиб гастројејуноанастозе такав да олакшава пражњење аферентне вијуге и желудачног патрљка.

С обзиром да различите светске хируршке школе имају различите ставове / Јапан Billroth I, САД Billroth II, Европа и српска хируршка школа Roux en Y / и да се иако је тема стара колико и хирургија желуца из публикованих студија не може са сигурношћу закључити која је техника најбоља, ми смо желели да испитамо шта је од напред наведених тврдњи истина а шта догма и за прецизну математичку квантификацију појединих фактора ризика смо користили одавно познате и примењиване технолошко-инжењерске методе као што је компјутерска симулација, моделирање, метода коначних елемената (106). Наведена методологија је изабрана не само због актуелности и атрактивности већ и зато што је из етичких разлога немогуће спровести контролисан, рандомизирани проспективни експеримент, већ је испитивање вршено на основу компјутерских симулација и допуњено истраживањем на анималном моделу. Такође

покушали смо да утврдимо колики је утицај варијација једне исте хируршке интервенције када посматрамо геометрију реконструисаног дигестивног тракта.

Конкретно, поједини аутори сматрају да је геометрија реконструисаног дигестивног тракта у смислу дужине аферентне вијуге, промера и нагиба гастројејуналне анастомозе пресудни за развој дуоденалне хипертензије и следственог попуштања шава дуоденалног патрљка те у ту сврху дуоденалну хипертензију превенирају креирањем Браун-ове анастомозе између аферентне и еферентне вијуге, пласирањем Девинове дуоденостомије или пласирањем НГС у аферентну вијугу (2, 34). У појединим институцијама се користе разне врсте фибринских лепкова за превенцију цурења дуоденалног шава (107). Друга група аутора сматра да напред наведени фактори ризика немају значајног утицаја, већ да је попуштање шава последица чисто техничких пропуста / превише густо пласирани, превише стегнути или на други начин технички неадекватни шавови/, опште стање и нутрициони статус пацијента/албумини/, присуство патогена, итд. тако да се неке превентивне мере типа Браунове ентероентералне анастомозе не сматрају обавезним делом операције већ се изводе селективно (108).

Постоје и ретки узроци синдрома аферентне вијуге, као што је њена опструкција ентеролитом (109).

Руов синдром

Група пацијената код које је реконструкција дигестивног тракта након дисталне желудачне ресекције извршена Roux en Y реконструкцијом имаће отежано пражњење желудачног патрљка чак и у одсуству механичке обструкције, што се манифестује повраћањем, епигастричним болом и губитком телесној тежини. Ова група симптома је позната као Руов синдром. Ендоскопско испитивање показује задржавање хране у желудачном патрљку, његову дилатацију и/или дилатацију Руове вијуге. Инфламације анастомозе или стриктуре као последице маргиналног улкуса су честа појава. Радиолошко функционално испитивање даје још бољи увид у ову постоперативну компликацију. Тестирање мотилитета указује на одложено пражњење желудачног остатка како за чврст тако и за течан садржај. Такође се констатује абнормалан мотилитет Руове вијуге, који врши пропулзију садржаја ка желуцу а не у субротном, дисталном смеру како би се очекивало и што би било пожељно. Гастрични мотилитет је такође поремећен. Ова абнормалност се јавља код свих пацијената подвргнутих овој врсти операције, али зашто само одређени број пацијената развије клиничку слику Руовог синдрома остаје нејасно.

Вероватно да они код којих је истовремено присутан и поремећај пражњења желудачног остатка имају кумулативни ризик. Такође, чини се да је синдром чешћи код пацијета код којих је остављен релативно велики желудачни патрљак. Лечење је медикаментозно/ стимулација мотилитета/, а уколико конзервативне мере остану без успеха приступа се хируршком лечењу-95% гастректомија или тотална гастректомија и ресекција Руове вијуге уколико је иста јако дилатирана и флакцидна (65).

Комплетна ресекција тумора желуца са широком ексцизијом у здраво ткиво је златни стандард терапије. Обим ресекције зависи од локализације и величине тумора. Стандардни приступ је лапаротомија, мада лапароскопска хирургија и ендоскопска ресекција у почетним стадијумима болести полако преузимају примат. За карциноме дисталног дела желуца, укључујући корпус и антрум дистална желудачна ресекција је стандард. Проксимална линија ресекције мора бити минимум 5цм од тумора јер је доказано да се тумор шири интрамурално до 5цм. Пожељно је урадити ех темпоре проверу маргина препарата пре реконструкције. Дистална линија ресекције је у нивоу проксималног дуоденума. Када су у питању тумори проксималне локализације преферира се тотална гастректомија, мада се може урадити и субтотална гастректомија јер је технички лакше креирати анатомозу са остатком желуца него са једњаком због хистолошких одлика поменутих органа. Анастомоза се може креирати у потпуности мануелно или се у одређеним етапама операције користи стаплер. Рандомизирани, контролисани студије указују да отворена хирургија и хирургија минималног приступа имају сличан степен периоперативног морбидитета и морталитета, али је код лапароскопски асистираних операција пацијент брже почиње да се храни пер ос (5,1 према 7,4 дана) и раније бива отпуштен са клинике (10,3 према 14,5 дана). Не постоји статистички значајна разлика у петогодишњем периоду преживљавања. У оба случаја просечан број ексцидираних лимфонодуса је био око 30 (неопходан минимум за адекватно онколошко стажирање је 15) (110-112). За ране стадијуме карцинома желуца се користи ендоскопска ресекција, која је најзаступљенија у Јапану. За сада не постоје контролисане рандомизирани студије које би поредиле исход ендоскопске ресекције и отворене ресекције за ране стадијуме болести, тако да се актуелни водичи заснивају на нерандомизираним студијама и ретроспективним прегледима. Предности ендоскопске ресекције су очигледне, али да би се избегло субоптимално лечење установљени су одређени критеријуми. Студије које укључује пацијенте са интрамукозалним карциномом желуца указују да су лимфатична инвазија, улцерозни тип тумора и величина тумора већа од 30цм независни фактори ризика. Пацијенти без наведених фактора ризика имају само 0,36% вероватноће да се ради о узнапредовалој, тј метастатској болести. На основу напред наведеног индикације за

ендоскопску ресекцију карцинома желуца би биле; 1) тумор ограничена на мукозу, 2) одсуство лимфоваскуларне инвазије, 3) тумор мањи од 2cm и 4) одсуство улцерозног типа тумора. Дугорочно преживљавање ових пацијената је у принципу добро (113). Јапанске студије на 5000 показују да нема разлике у исходу лечења када су у питању мали тумори без обзира што су макроскопски улцерозног типа. Такође указују да нема лимфоваскуларне инвазије код тумора који нису улцерозног типа без обзира на величину (114-116).

Синдром доводне вијуге

Синдром доводне или аферентне вијуге представља последицу тоталне или парцијалне опструкције доводне вијуге, када долази до немогућности њеног пражњења. Клиничке манифестације подразумевају епигастрични бол, нелагодност, дистензију трбуха. Када притисак надвлада обструкцију долази до пражњења садржаја у желудац, пацијент повраћа садржај са доста жучи и осећа моментално олакшање. Такође ако ово стање траје долази до размножавања бактерија у слепој вијузи, везивања вит Б1 и деконјугованих жучних киселина те до следствене појаве мегалобластне анемије. Понекад није лако поставити дијагнозу хроничне аферентне вијуге. Такође и појава акутне доводне вијуге која се компликује дехисценцијом шавне линије, мада се презентује драстичним симптомима, често бива забашурена бројним променама и стањима у непосредном постоперативном периоду тако да се са постављањем правовремене индикације за реинтервенцију често касни. Дијагноза хроничне аферентне вијуге може бити проблематична. У дијагностици се могу користити ендоскопске методе, када се не може визуализовати доводна вијуга. Такође, могу се користити радионуклидна испитивања хепатобилијарног стабла. Нормално, постоји пасажа излученог радионуклида у желудац или еферентну вијугу, ако тога нема треба посумњати на синдром доводне вијуге. За овај механички проблем решење је реоперација. У литератури се све чешће налазе и примери лапароскопског и ендоскопског решавања овог проблема (117, 118). Дугачка доводна вијуга је најчешће проблем који лежи у основи, тако да третман укључује елиминацију исте. Ради се конверзија Billroth II у Billroth I анастомозу уз креирање ентероентероанастомозе између доводне и одводне вијуге (Braun-ова анастомоза) или се креира Roux вијуга. Roux en Y реконструкција представља добро решење поготово када је претходно извршена ваготомија. Маргинални улкус је потенцијална компликација диверзије.

Sentinel Lymph Node (SLN) навигациона хирургија је прихваћена као стандардни третман у лечењу меланома и карцинома дојке. Ипак, бенефит од редуковане лимфаденектомије на бази SLN остаје нејасан када је у питању карцином желуца. Велике проспективне студије Japanese Society of Sentinel Node Navigation Surgery наводе да ендоскопска dual tracer СЛН метода, коришћењем боје и радиоизотопа, је безбедна и ефикасна када је у питању површни и релативно мали карцином желуца. SLN мапирање и дисекција је метода погодна за рани карцином због минималне инвазивности. Међутим, претходне студије наводе да ограничена гастректомија и лимфаденектомија не побољшавају пацијентов квалитет живота (QOL). Стога, ендоскопска и лапароскопска лимитирана гастректомија у комбинацији са SLN навигационом хирургијом има потенцијал да постане стандард у лечењу раног карцинома желуца (119).

Постоперативне компликације, поготову оне у виду дехисценције морају бити благовремено препознате, најпре на основу клиничке слике, а затим и на основу додатне дијагностике, где прво место заузимају имагинг методе. Радиографске методе са контрастом или ЦТ могу бити корисне у дијагностици постоперативних цурења која су суспектна клинички када се код пацијената развија температура, тахикардија, бол у трбуху или рамену. Ипак, мора се имати на уму да немогућност виђења цурења при «imaging» техникама не мора да значи одсуство истих. Пацијенти подвргнути желудачним и дуоденалним ресекцијама представљају изазов за лечеће докторе. Поуздане радиолошке студије се заснивају на разумевању комплексне, измењене анатомије и физиологије након хируршке интервенције и фамилијарност са одговарајућим техникама радиолошких испитивања. Са оваквим знањем, компликације карактеристичне за ове процедуре, као и постоперативне компликације уопште биће брзо и сигурно препознате (120). Очигледна је и измена у квалитету живота код пацијената подвргнутих радикалним операцијама на желуцу (121).

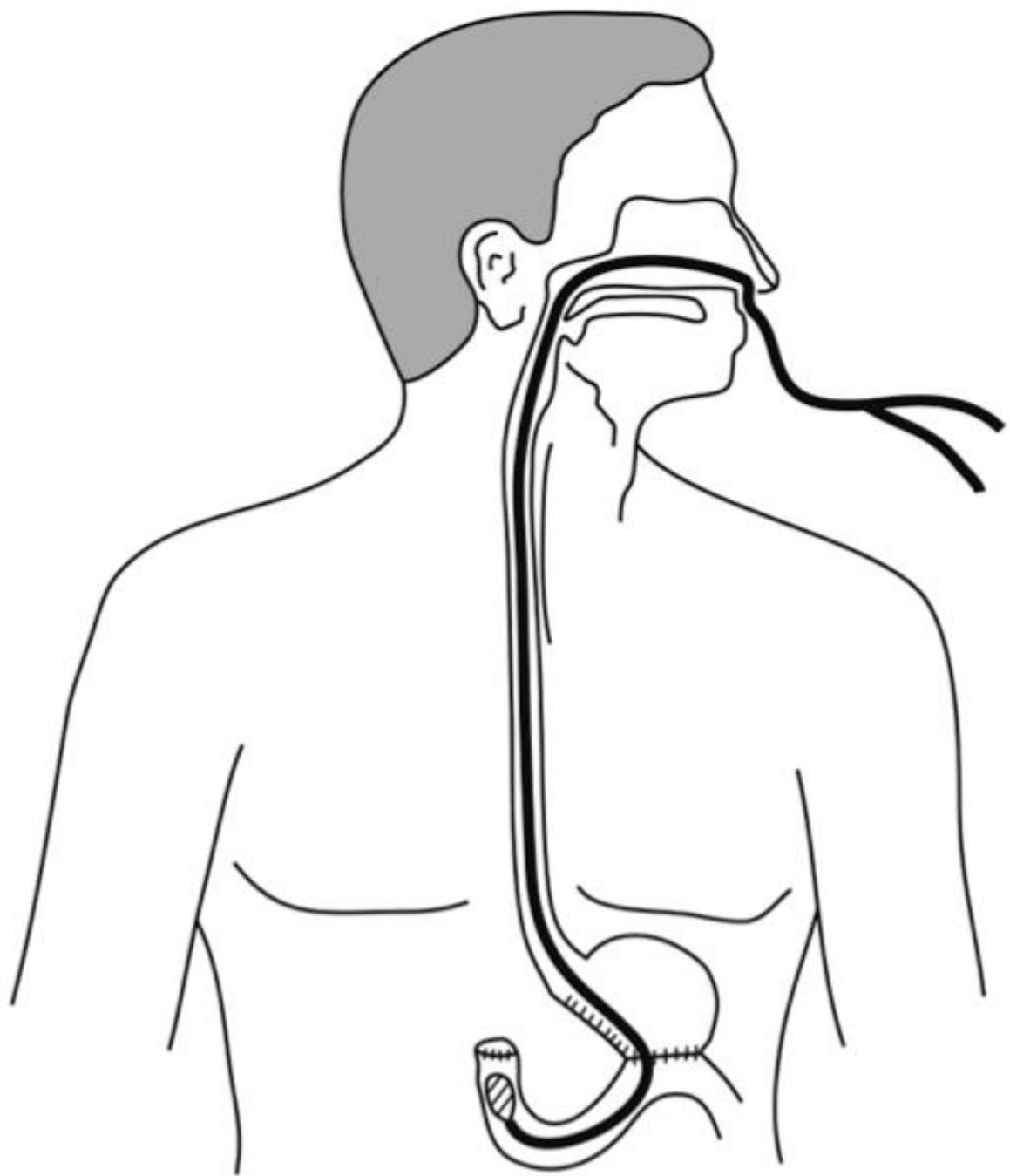
Сведоци смо да је преоперативна компјутерска симулација еволуирала од едукативног средства до пацијент-специфичне методологије која служи да хирургу омогући ефикасније и безбедније извођење хируршке интервенције (122). Хирургија као наука пружа бројне могућности сарадње са инжињерским дисциплинама у смислу процене појединих дијагностичких метода и метода оперативне технике. Предности интердисциплинарног приступа су бројне и пре свега се огледају у бенефиту који добија пацијент у смислу безбедније и сигурније интервенције. Тиме се модерна хирургија развија као егзактна наука. Применом разних техничких метода могуће је ослободити хирургију занатског епитета и многе појаве за које су стари хирурзи знали искуствено, *ex iuvantibus*, сада се могу прецизно, математички доказати. Предности интердисциплинарне сарадње у области дијагностике није потребно посебно представљати јер је данас практично немогуће замислити модерна дијагностичка средства у којима није у највећој мери заступљена компјутерска технологија.

Један од примера примене инжињерских тековина у хирургији је креирање компјутерских модела, као и примена методе коначних елемената у области симулације на поменутим моделима, где се екстраполацијом података могу добити верни подаци до којих би било тешко доћи клиничким истраживањима. Компјутерска симулација данас постаје део уобичајене медицинске праксе како у софистицираној дијагностици тако и у клиничком лечењу. У комбинацији са осталим модерним медицинским уређајима који се користе за прикупљање података компјутерска симулација може бити коришћена за теоретска разматрања и едукацију, али исто тако и као пацијент специфично медицинско оруђе. Мултидисциплинарни приступ у медицини постаје неопходан и представља сарадњу између доктора, информатичара, инжењера (123). Коришћењем ове модерне опреме лекари су у могућности да своје интервенције обављају лакше, ефикасније и безбедније. Некада, због ограничених хардверских и софтверских ресурса није било могуће симулирати комплексне оргнске системе као што су мека ткива са бројним физиолошким функцијама. Због тога су први кораци у области моделирања направљени на пољу ортопедије и максиларнофацијалне хирургије где су проблеми могли бити решавани мање моћним компјутерским симулацијама (124, 125). У нашој студији су предности интердисциплинарног приступа демонстриране на пољу гастроинтестиналне хирургије. Користили смо тродимензионалне компјутерске моделе за симулацију који су верно репрезентовали анатомске односе и физиолошке процесе у људском телу.

Многи аутори су изучавали ове комплексне механизме повратне спреге у физиолошким условима, али у овој студији наш циљ је био да истражимо како хируршка интервенција утиче на ове механизме (18, 24, 25). Искусни хирурзи *ex juvantibus* знају да је геометрија гастродуоденума након Billroth II ресекције желуца веома важна за исход операције и ми смо покушали прецизно нумерички квантификујемо утицај различитих фактора (126). Прегледом литературе се стиче утисак да је утицај геометрије реконструисаног дигестивног тракта након ресекције желуца на исход и последице операције недовољно експлорисана тема, а са друге стране настале компликације носе са собом веома висок морталитет и морбидитет.

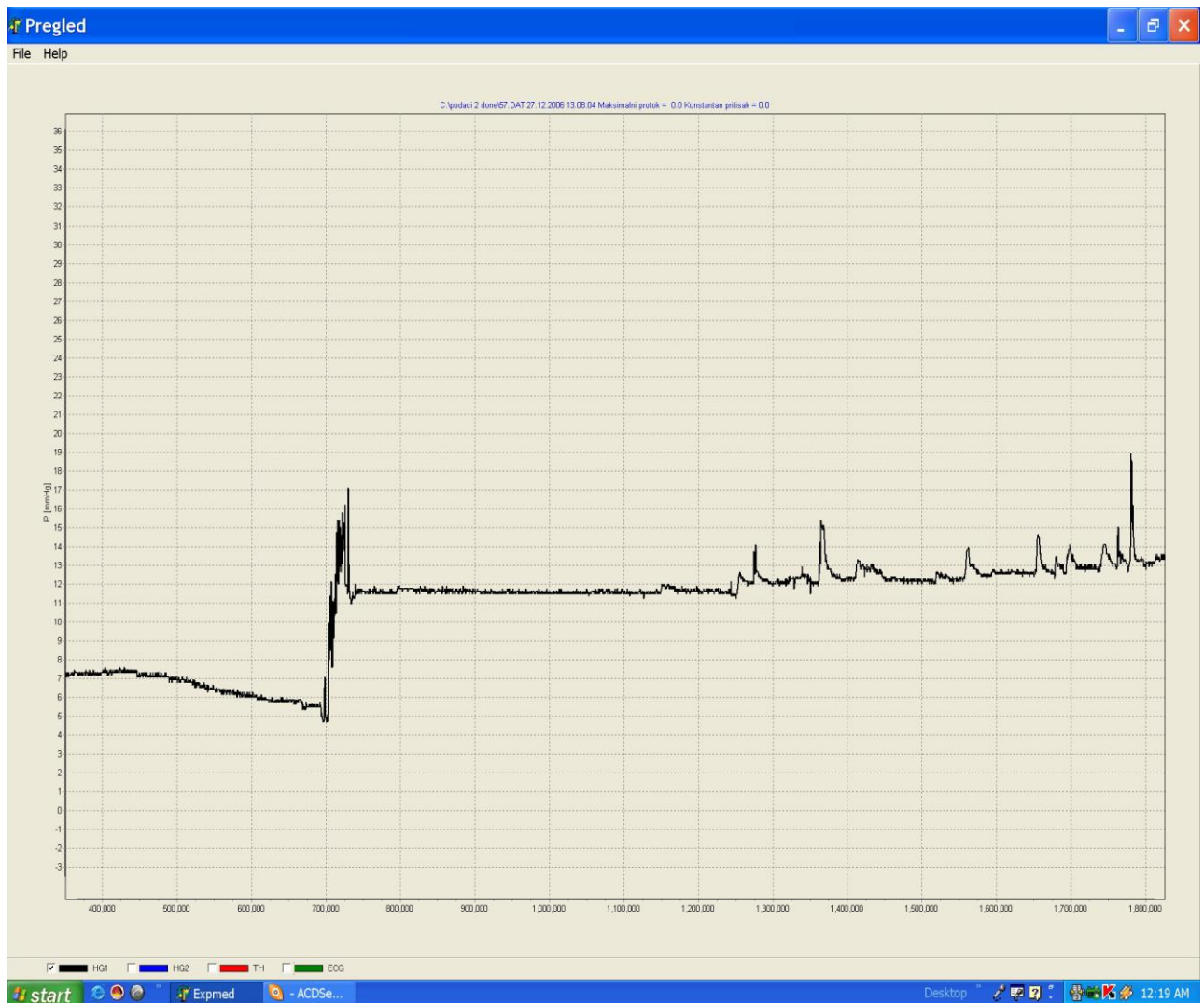
У литератури се може наћи свега пар покушаја нумеричког решавања оваквог типа проблема. Претрагом база података се налази врло мало радова који се баве било моделирањем било експерименталним мерењима у гастродуоденалној регији (98). Ми смо представили нумерички метод у циљу да прецизно квантификујемо утицај појединих параметара који могу довести до дехисценције дуоденалног патрљка (127). Упркос добро познатој важности дуоденума у људском организму, мало се зна о моторној функцији здравих, што је резултат техничких ограничења. Већина информација о мотилитету горњег дела гастроинтестиналног тракта је усмерена на једњак, мање пилорус, танко црево. Релативно мали број студија усмерених на мотилитет дуоденума код људи је лимитиран малом темпороспацијалном резолуцијом због релативно ограниченог броја места за снимање у дуоденуму. Бринк и сарадници су вршили мерење притиска у гастродуоденалном региону код паса. Претходно су код сваке животиње учињене гастро- и дуоденостомија кроз које су пласирани мали катетери са балонима који су увођени у лумен органа. Сцинтиграфске методе су ограничене због мале спациотемпоралне резолуције ових метода, а флуороскопске због велике дозе зрачења. Интралуминална манометрија је најдиректнија метода мерења сила усмерених на луминални садржај моториком, и учесталија локација (гушћи распоред) места за мерење (1,5-2цм) дају бољи увид у расподелу ових сила. Манометрија са високом спацијалном резолуцијом је унапређена развојем еластичне фенестриране гумене опреме која је у стању да врши мерење на до 21 канал истовремено. Висока временска резолуција се постиже коришћењем одговарајућег софтвера (12). Метода коначних елемената (Finite Element-FE) је техника калкулације која користи модерне компјутере, како хардвер тако и софтвер, да решава структуралне и механичке проблеме. Концепт методе коначних елемената подразумева дискретизацију континуума на зависне компоненте просте геометрије, које међусобно интерреагују. Укупна резултанта њихове интерреакције дефинише понашање читавог система. Број компонената је коначан, одатле и потиче назив методе. Анализа

методом коначних елемената (Finite Element Analysis-FEA) представља практичну апликацију методе за извођење структуралне анализе. Користи се различитим техникама генерисања мреже и дељењем комплексне структуре-система на мале, просте елементе чија се интерреакција калкулише софтверима који садрже FE алгоритам. FEA се побољшавала последњих 40 година и постала је неопходно оруђе за евалуацију биолошких, а не више само индустријских система. Током 1972. године, FEA је прво коришћена у ортопедској биомеханици за калкулацију механичког стреса костију. То су била једноставна софтверска решења, која су се бавила стационарним и не тако компликованим биолошким системима као што су кости. Са развојем компјутерске науке али и медицине FEA се почела широко користити за анализу осталих хуманих органских система и ткива (128). Једна од таквих студија је и наше истраживање из 2009. године, што је пропраћено објавом радова у научној литератури (98). Проспективна, плацебо-контролисана, студија је изведена на пацијентима третираним Billroth II субтоталном гастректомијом. Истраживали смо и квантификовали утицај повишеног интралуминалног притиска у дуподеналном патрљку након хируршке интервенције. Мерење је вршено на пацијентима подвргнутим Billroth II Hofmeister-Finsterer хируршкој процедури. Индикација за хирургију је био или малигни порок на желуцу или улкусна болест гастродуоденума. Испитивање је рађено на пацијентима без значајних коморбидитета. Сваки пацијент је преоперативно дао писани пристанак на учешће у студији. Није било ни једне компликације нити било какве жалбе од стране пацијената у вези са извођењем студије. Мерни систем се састојао од Miller-Abbott сонде, конектујућих катетера са контролним вентилним механизмима, трансдјусера, АД конвертора и рачунара са одговарајућим софтверским пакетом. Перфузија физиолошким раствором са оптимизираним електроником је била коришћена за снимање притиска у дуоденалном батаљку. Miller-Abbott сонда дуга 3,7м и са спољним дијаметром 5мм је била пласирана интраоперативно у дуоденални батаљак. Балон Miller-Abbott сонде се позиционира интраоперативно у булбус дуоденума након ексуфлације ваздуха из истог, а под директном визуелном контролом. Батаљак дуоденума и предња страна гастроентероанастомозе се сутурирају након адекватног позиционирања сонде. Читава процедура траје 3-5минута и нема утицаја на исход интервенције. Нису примећене никакве компликације нити је било икаквих жалби од стране пацијената. Мерења су вршена 24h након интервенције, од другог до десетог постоперативног дана. Сва мерења су вршена у лежећем положају, у болесничкој постељи. Мерни систем је портабилан, тако да се може користити у ванлабораторијским условима.

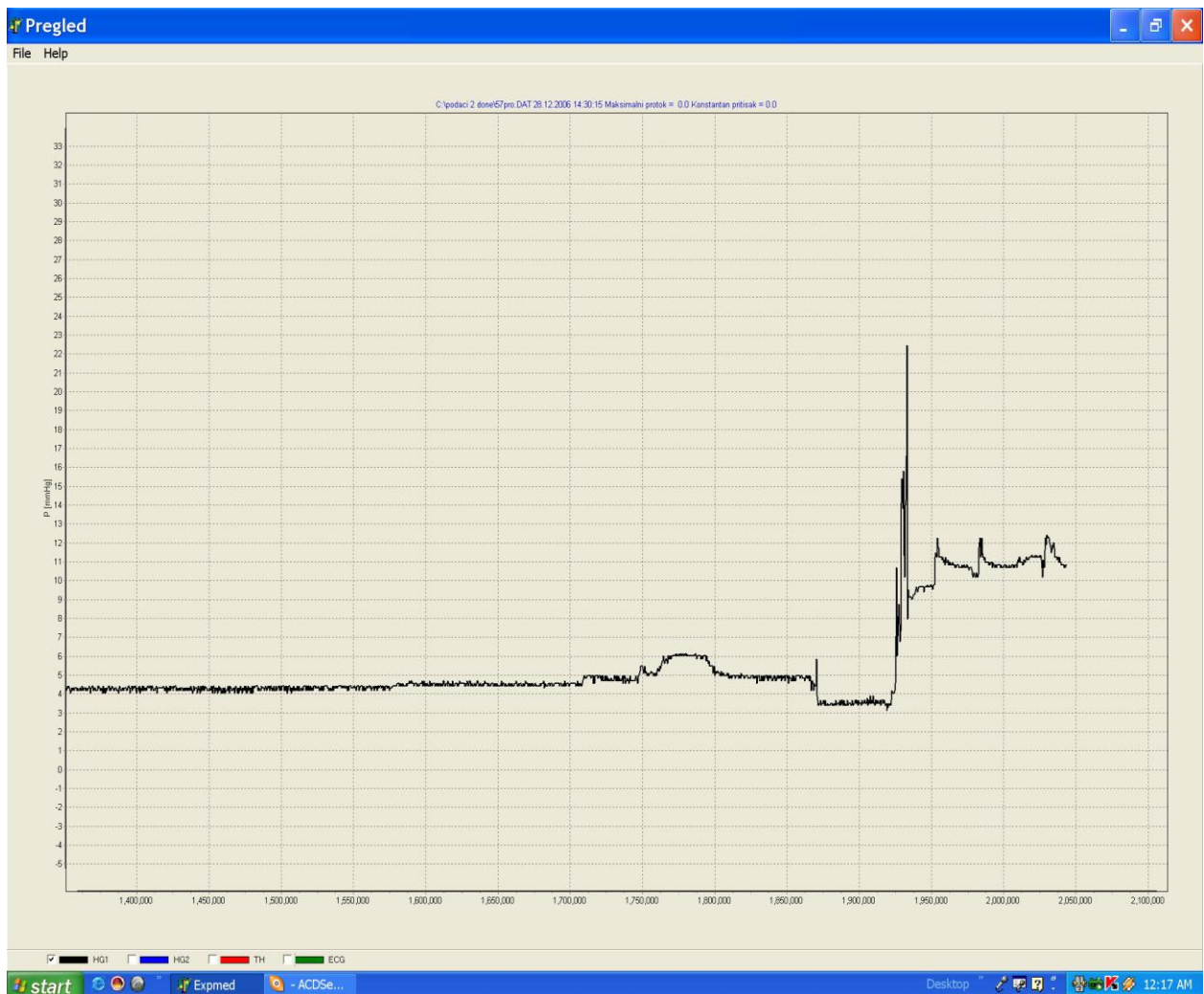


Слика 10. Схематски приказ манометријске опреме позициониране у аферентну вијугу након Billroth II реконструкције.

Локација катетера је документована РТГ снимком пре почетка мерења и проверена још једном пре уклањања мерне опреме. Након што је мерна опрема позиционирана мерења су започињана након 24h од операције. Сва мерења су вршена у болесничкој постељи, у лежећем положају на леђима. Подаци су снимани током 7 постоперативних дана, почев од другог. Бележена је промена притиска у дуоденалном патрљку у функцији времена. Простигмин је коришћен за стимулацију перисталтике. Сви спољашњи утицаји који су могли имати утицаја на промену притиска су документовани као што су контракције предњег трбушног зида, покрети пацијента, кашаљ, администрација Простигмина.

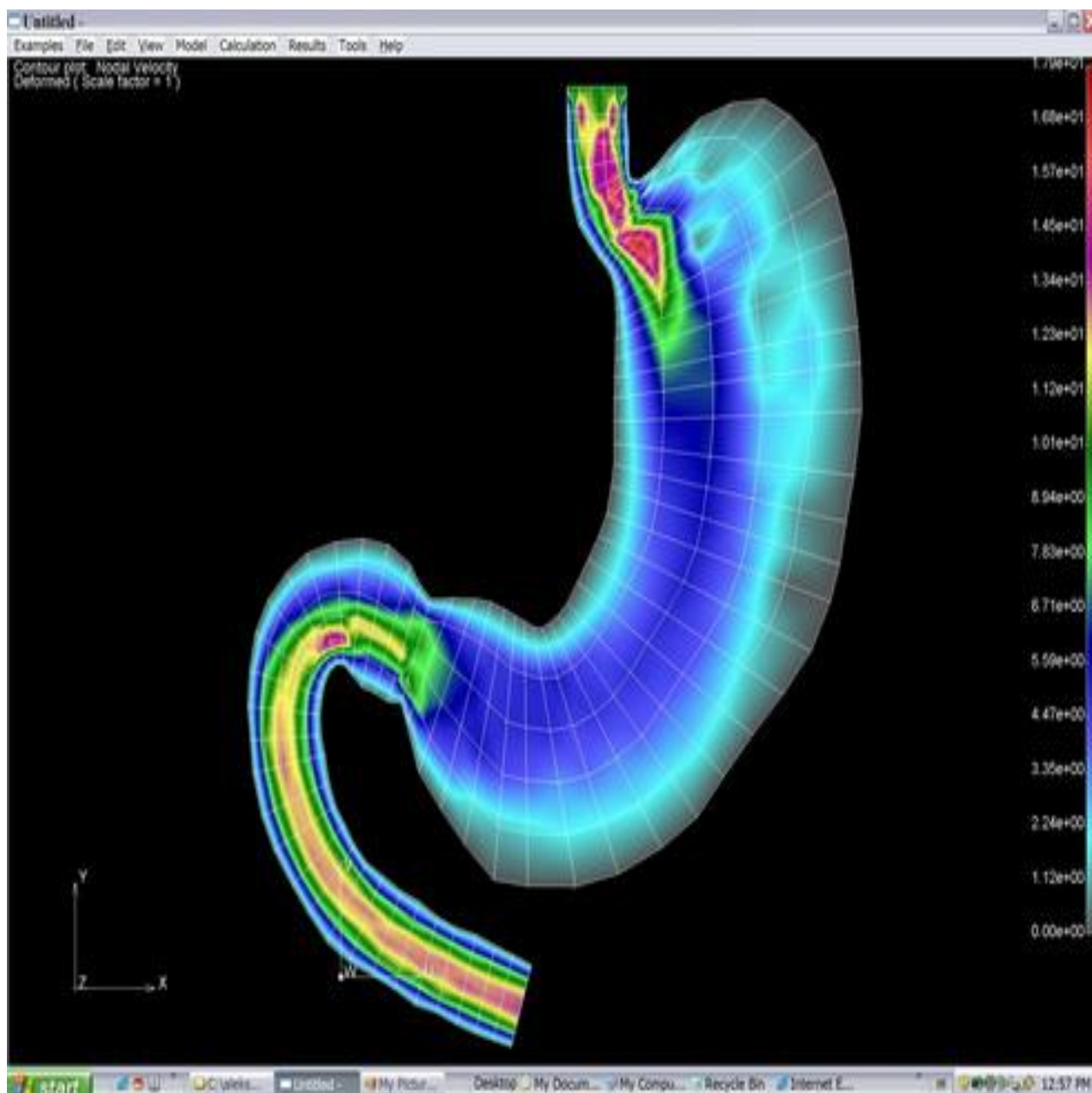


Слика 11. Мониторинг промене притиска у функцији времена у дуоденуму након Billroth II желудачне ресекције.

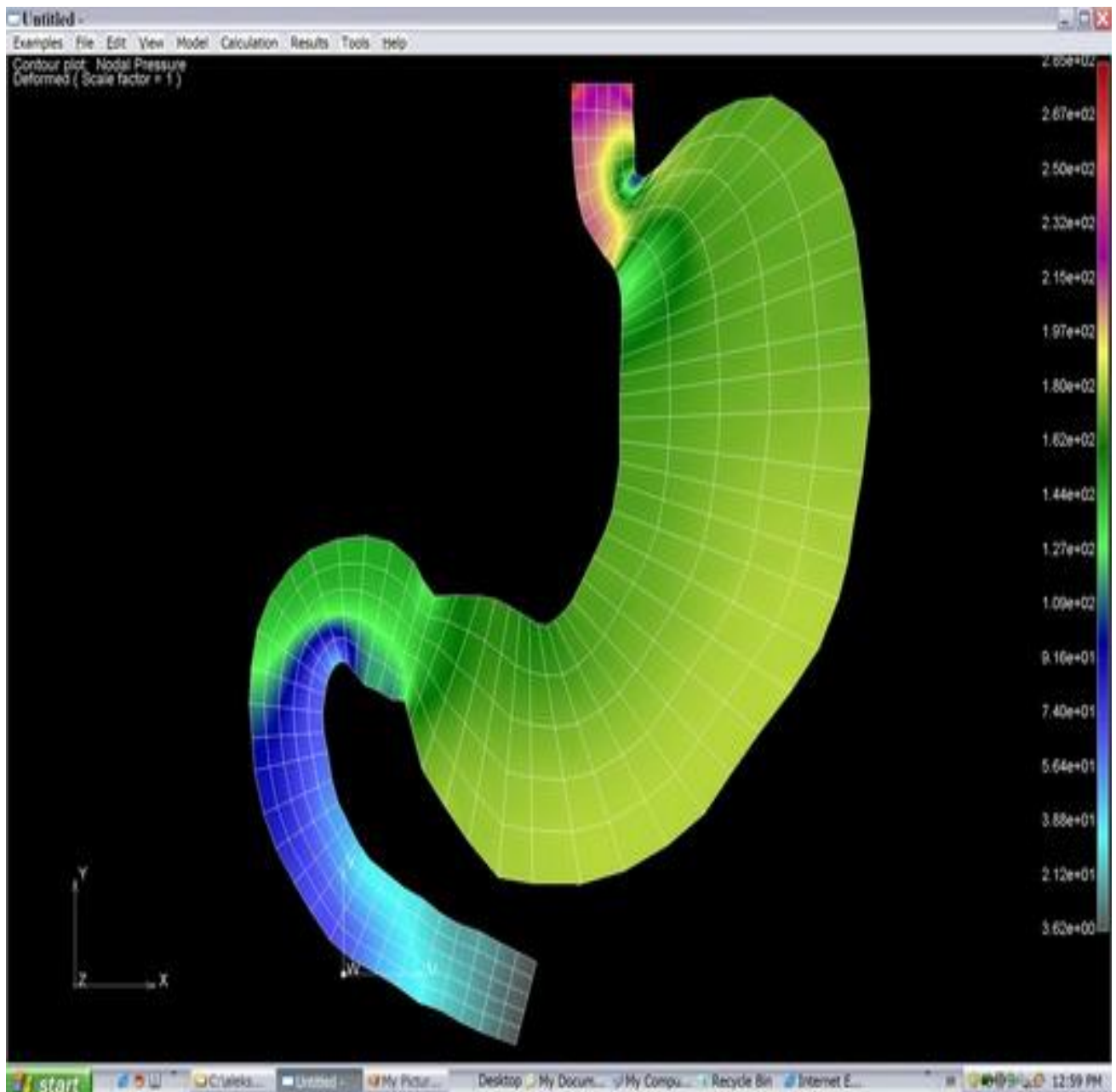


Слика 12. Промене притиска у функцији времена у дуоденуму након Billroth II желудачне ресекције након администрације Простигмина.

Коришћен је за ту прилику направљен софтверски систем за праћење промена притиска у времену. Систем је био врло прецизан и сензитиван и бележио је промене притиска сваке десетинке. За симулацију је коришћена метода коначних елемената, анализирана је дистрибуција притиска, брзине флуида, трансфер масе. Као гранични услови су коришћени литературни подаци.



Слика 13. Расподела брзина флуида у гастродуоденалном региону у физиолошким условима



Слика 14. Расподела притиска у гастроудоденалном региону у физиолошким условима

Иако је ово био прилично симплификован модел, са доста апроксимација, поређењем експерименталних података и података добијеним екпериментом дошло се до закључка да описана методологија може верно да репрезентује деђавања *in vivo* (98).

Методе нашег рада су биле:

- Лабораторијско изучавање на материјалима анималног и хуманог порекла ради утврђивања биомеханичких карактеристика ткива дванаестопалачног црева
- Коришћење компјутерског модела-симулација механичког одзива црева под дејством притиска, омогућавање увида у деформационо-напонско стање ткива, посебно у области ресекционе линије

Критичан ниво притиска у дуоденалном батаљку није прецизно детерминисан, те смо се стога позабавили моделирањем и симулацијама на моделу, у стањима пре и након реконструкције дигестивног тракта.

Циљ је прецизно квантификовати ниво интралуминалног притиска у дуоденуму у стањима након ресекције желуца, који као доминантни етиолошки чинилац води попуштању шави на анастомози или шави дуоденалног батаљка.

Опрема (хардверски и софтверски део) је у стању да анализира и повеже податке експерименталног испитивања са 3-Д моделом, сугеришући оптималан избор хируршке процедуре.

Променом инпут параметара (параметара флуида, геометрије самог модела) може се добити верна репродукција последичних дешавања *in vivo*.

Систем омогућава прецизну, математичку компарацију, како различитих хируршких техника (у овом случају ми смо анализирали разлике између Billroth I, Billroth II и Roux en "Y" реконструкције дигестивног тракта), тако и различитих варијетета исте хируршке методе у зависности од навика хирурга или анатомских варијација сваког појединачног пацијента.

ХИПОТЕЗЕ И ЦИЉЕВИ СТУДИЈЕ

А) хипотезе

- 1) Повећан интралуминални притисак је доминантан узрочник дехисценције дуоденалног патрљка
- 2) Повећан дуоденални притисак је последица исувише дуге доводне вијуге и неодговарајућег нагиба и промера гастројејуналне анастомозе који отежавају пражњење доводне вијуге

Б) циљеви

- 1) Извршити лабораторијске анализе на материјалима анималног порекла ради утврђивања биомеханичких карактеристика ткива дванаестопалачног црева.
- 2) Креирати компјутерски модел у циљу симулације механичког одговора дванаестопалачног црева под дејством притиска, омогућавајући увид у деформационо-напонско стање ткива, посебно у регији ресекционо-шавне линије.
- 3) Извршити симулацију механичког одговора зида црева коришћењем методе коначних елемената, што представља један квалитативно нов приступ расветљавања узрока старих хируршких проблема.
- 4) Извршити пацијент специфичну преоперативну компјутерску симулацију која би хирургу давала смернице за безбедније извођење интервенције у смислу расподеле притисака и могућег попуштања шави.

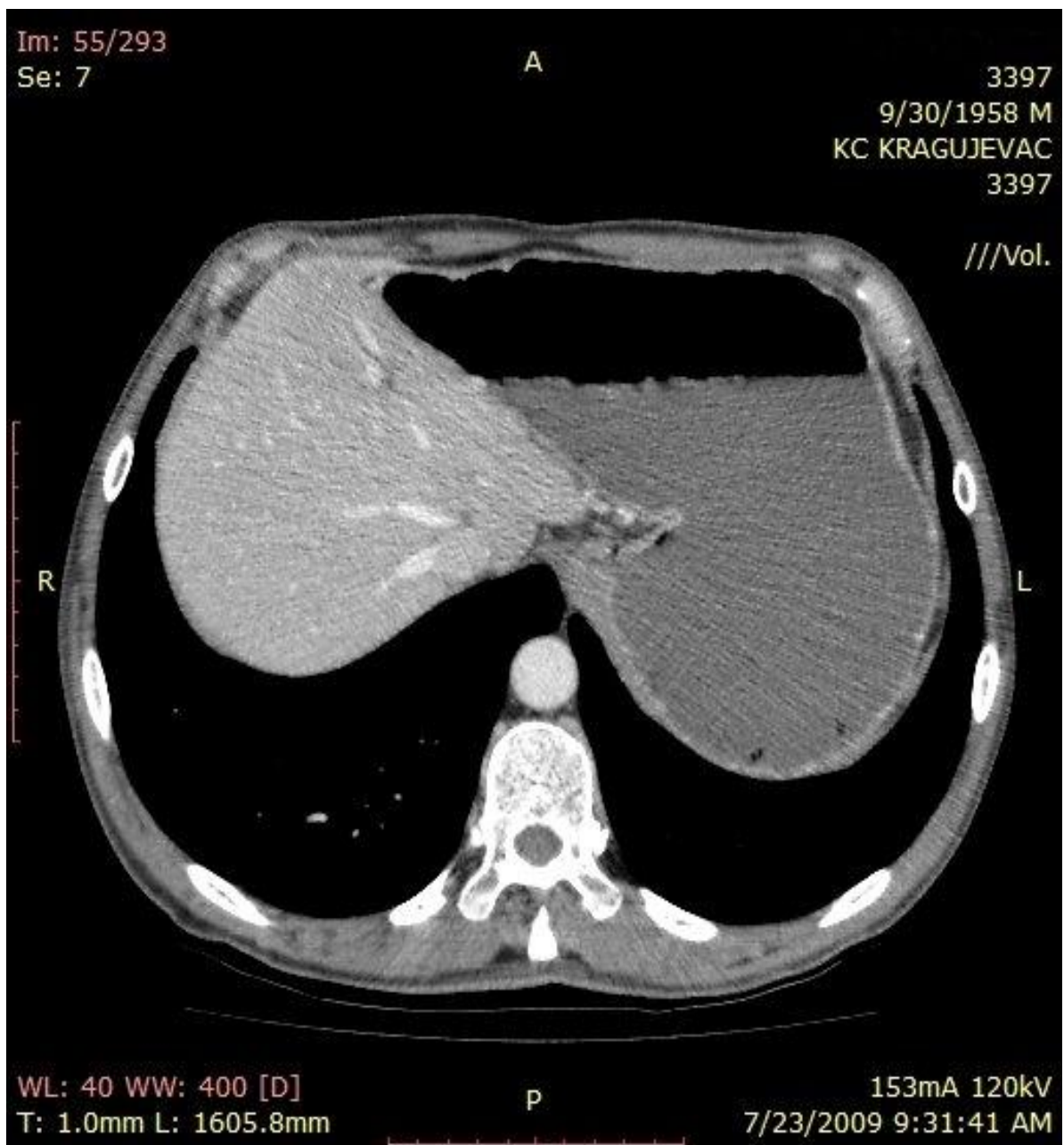
МАТЕРИЈАЛ И МЕТОДЕ

Врста студије

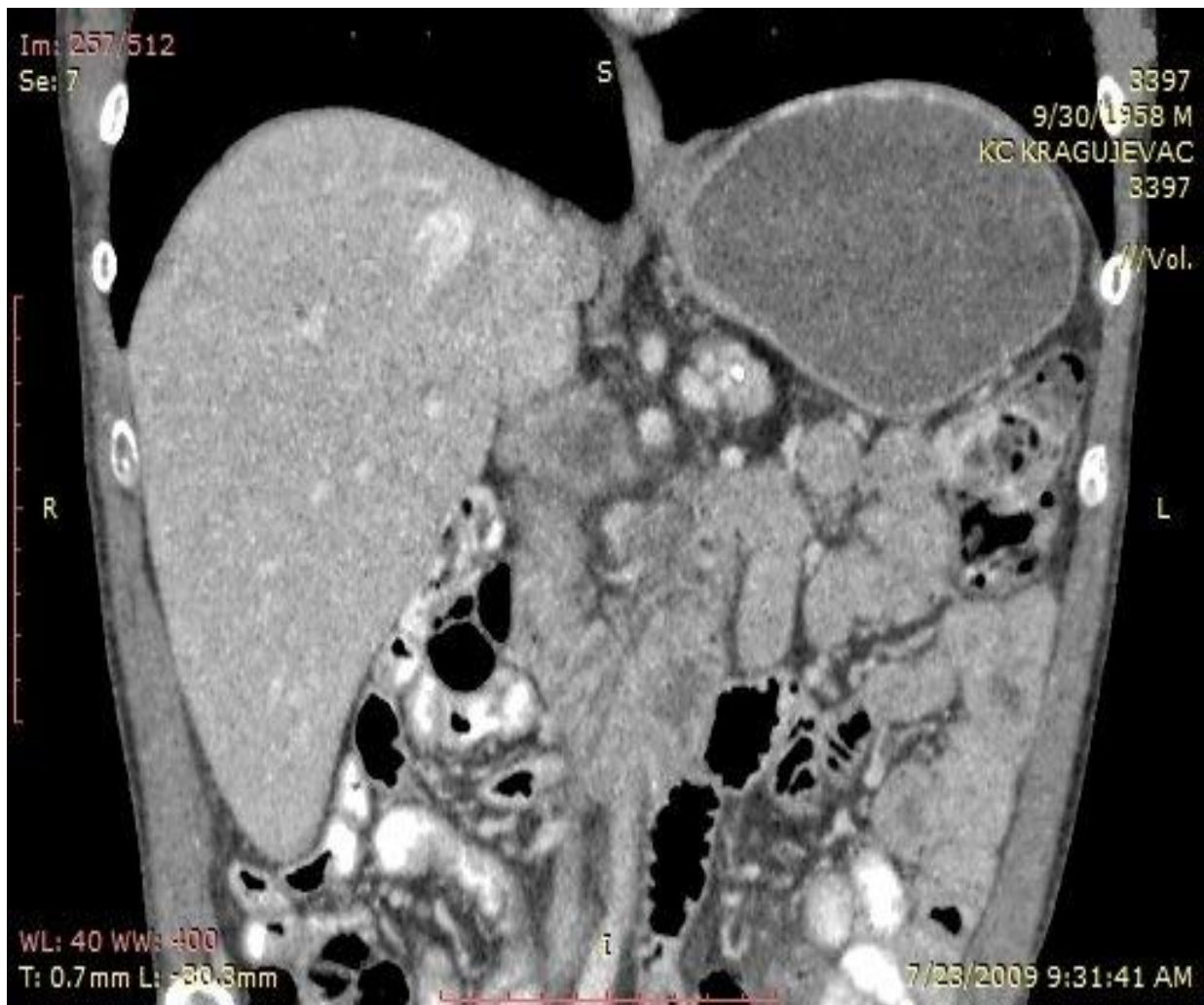Рад представља комбинацију експерименталне студије на материјалу анималног порекла *in vitro* и математичког моделирања на основу података добијених мерењима. Коришћена је компјутерска симулација динамике флуида употребом методе коначних елемената, као и *ex-vivo* експеримент на *izolovanom, neperfundovanom animalnom modelu*.

Компјутерски модел за симулацију

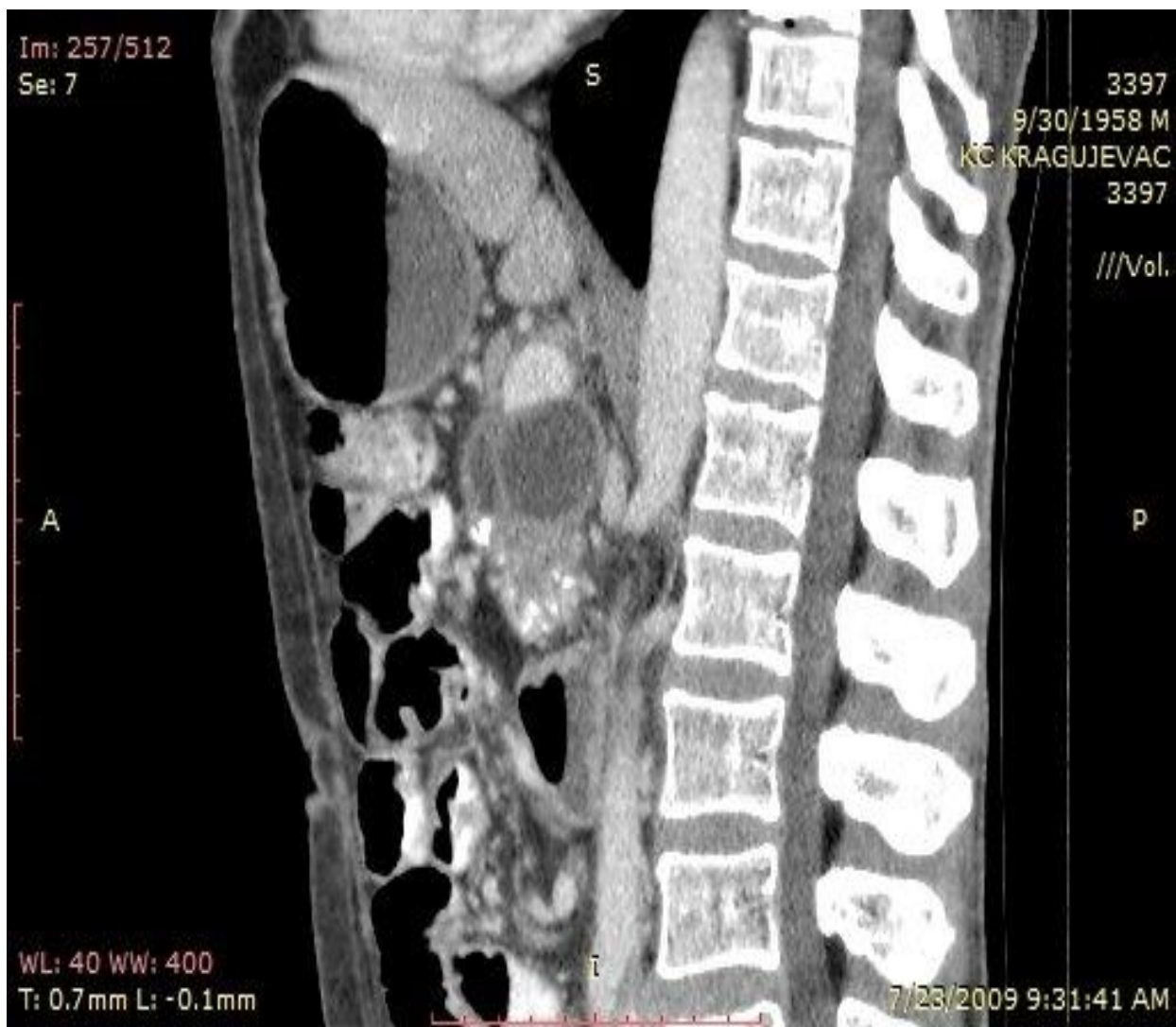Интерактивни модел горњих партија гастроинтестиналног тракта пре и након хируршке реконструкције, као и модел изолованог дуоденума су коришћени за симулацију протока кроз исте пре и након операције. Посебна пажња је посвећена дистрибуцији напона у области шавне линије. Упоредивани се експериментални подаци са резултатима добијеним симулацијом на моделу. За симулацију је коришћена метода коначних елемената. Компјутерски модел је интерактиван, тј. променом инпут параметара (параметара флуида, геометрије самог модела) се може добити верна репродукција консекутивних дешавања *in vivo*. За почетак је урађена апроксимативна, дводимензионална симулација расподеле брзина протока флуида, притисака флуида у условима *steady state* протока, као и анализа трансфера масе у реконструисаном гастродуоденалном региону. Следећи корак је била израда тродимензионалног интерактивног модела реконструисаног гастродуоденалног региона који је специфичан за сваког пацијента и добијен је на основу DICOM фајлова са MSCT скенера а уз помоћ за ту намену креираног софтвера којим је вршена виртуелна желудачна ресекција на моделу. Преоперативни тродимензионални FE (Finite Element) модели су креирани коришћењем DICOM података добијених употребом MSCT скенера. У ову сврху смо користили 64 slice Toshiba Aquilion MSCT скенер.



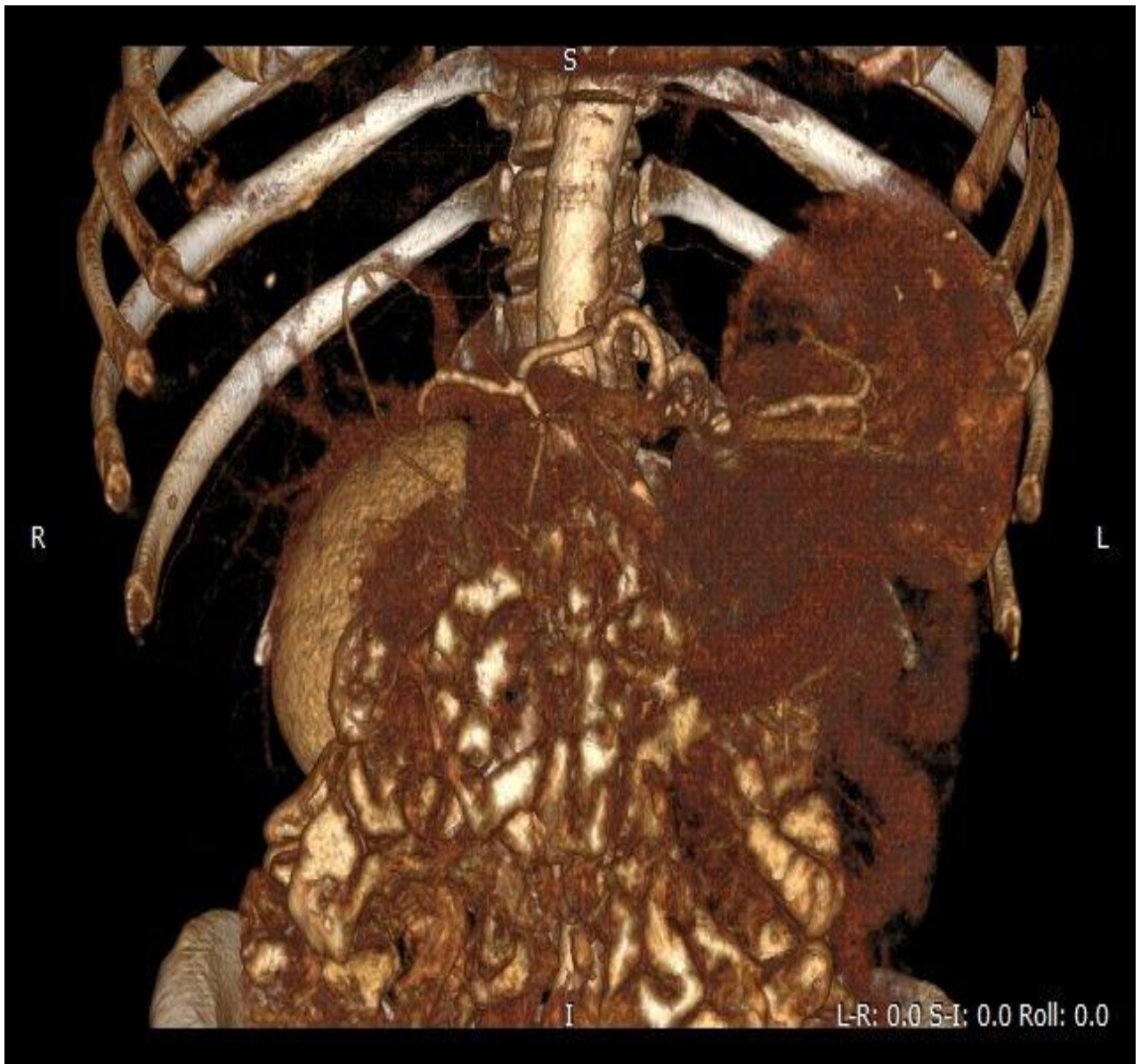
Слика 15. MSCT DICOM снимак, аксијални пресек на нивоу абдомена.



Слика 16. MSCT DICOM снимак, пресек абдомена у коронарној равни.

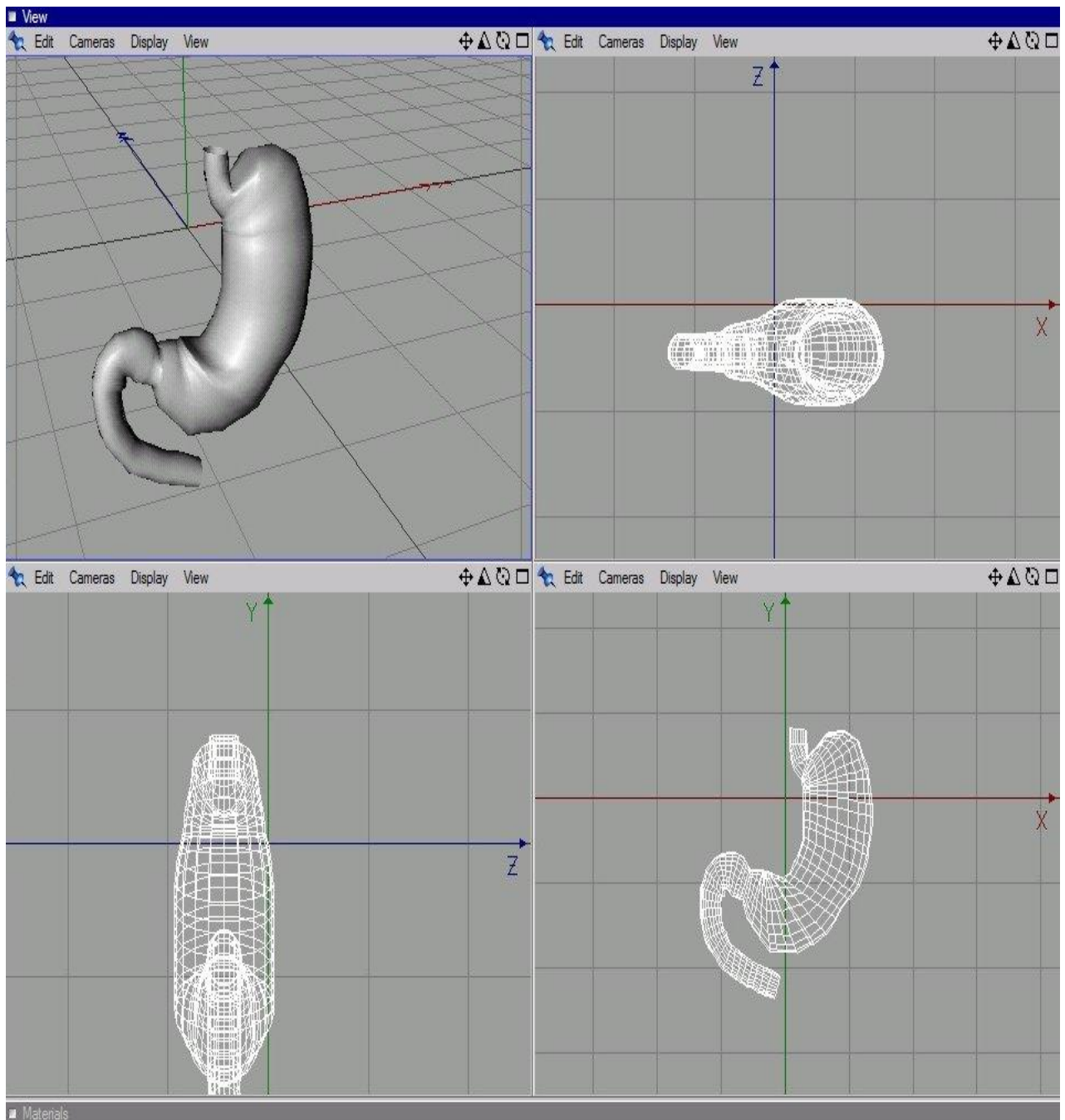


Слика 17. MSCT DICOM снимак, сагитални пресек на нивоу абдомена.

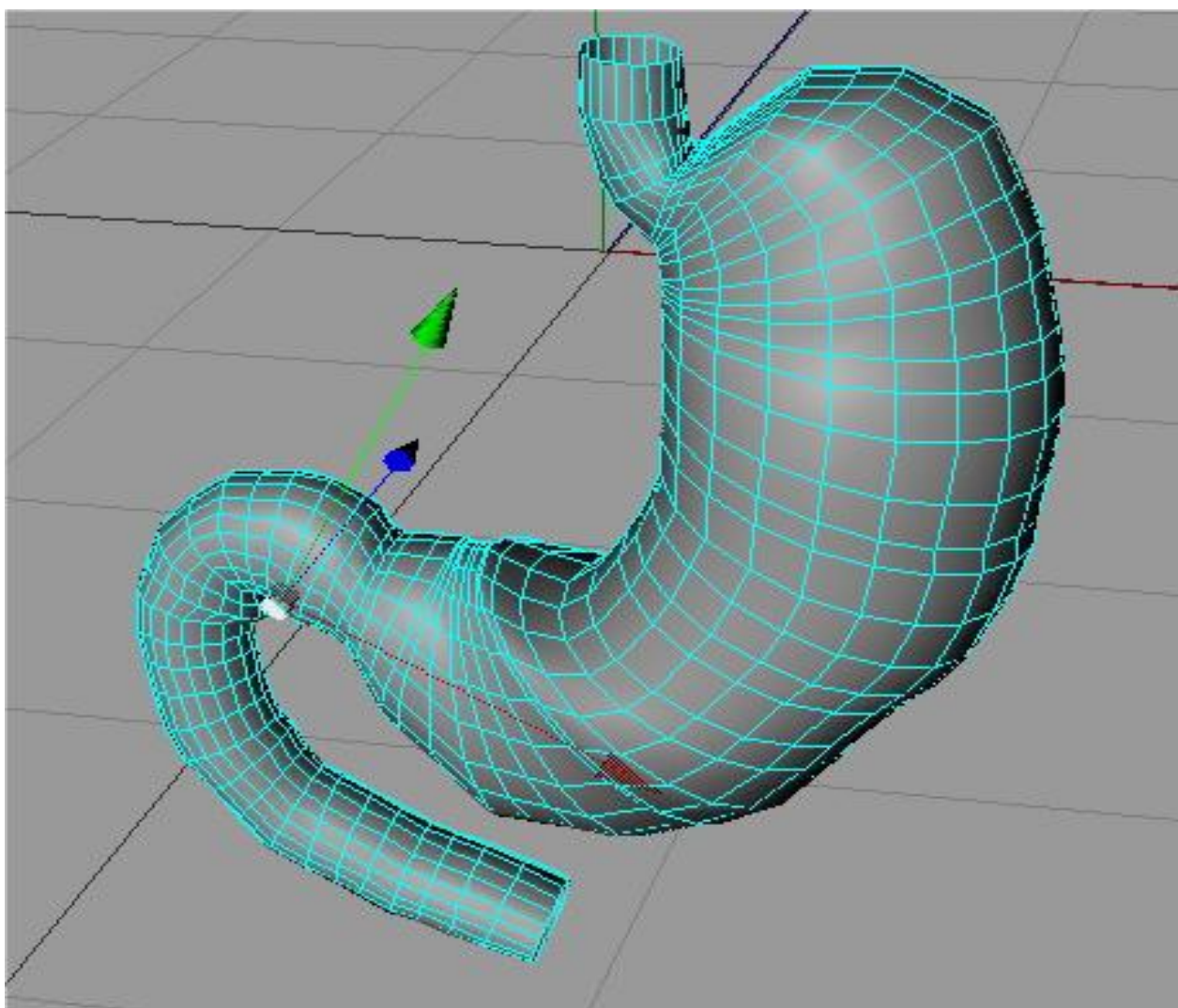


Слика 18. Тродимензионална реконструкција на основу MSCT DICOM фајлова на нивоу абдомена.

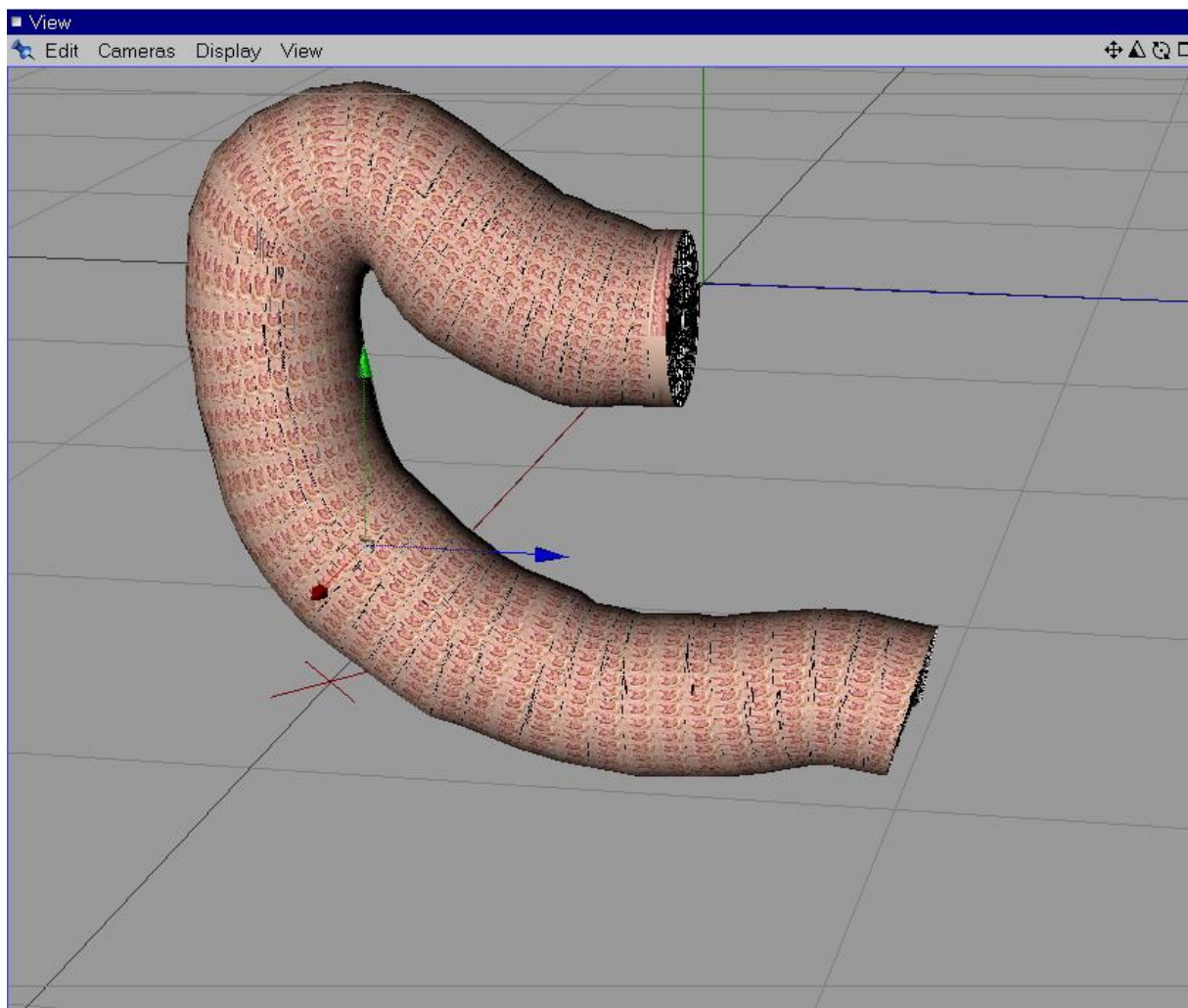
Користили смо DICOM фајлове пацијената који су били припремани за ресекцију желуца због дијагностикованог карцинома, и то је био део њихове рутинске припреме, независно од наше студије. Персонални подаци пацијената нису презентовани, тако да њихова приватност ни у ком случају није била угрожена. Тродимензионална реконструкција и noise filtering су изведени коришћењем софтвера који смо сами направили (129, 130). Потом је на иницијалним моделима изведена виртуелна Billroth II хируршка ресекција променом геометрије модела у складу са методологијом извођења поменути операције, тако да смо добили одговарајуће постоперативне моделе. То је постигнуто коришћењем Femap комерцијалног софтвера. У свим компјутерским симулацијама није симулисана перисталтика зида, већ је симулирано понашање флуида и механички одзив зида црева.



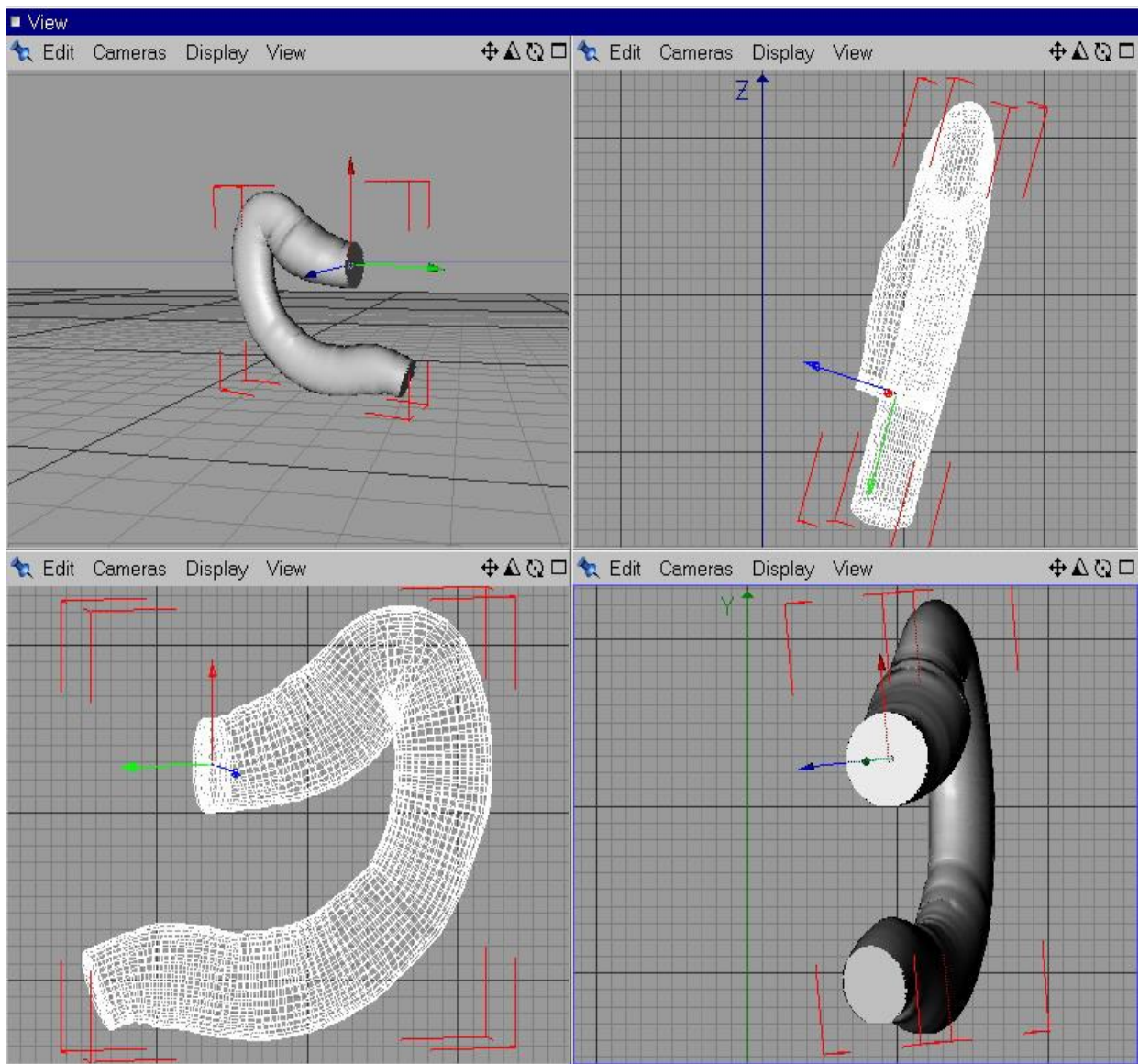
Слика 19: Креирање 3Д модела за симулације



Слика 20. Реконструисана мрежа тродимензионалног интерактивног модела гастродуоденума-стање пре операције.

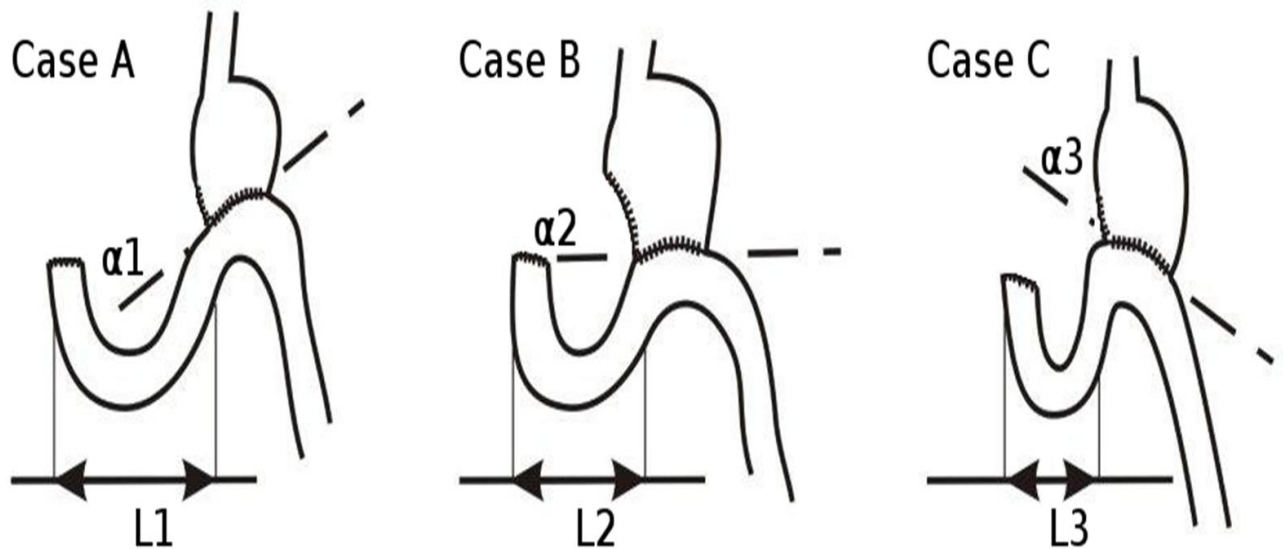


Слика 21. Реконструисани тродимензионални модел изолованог дуоденума,



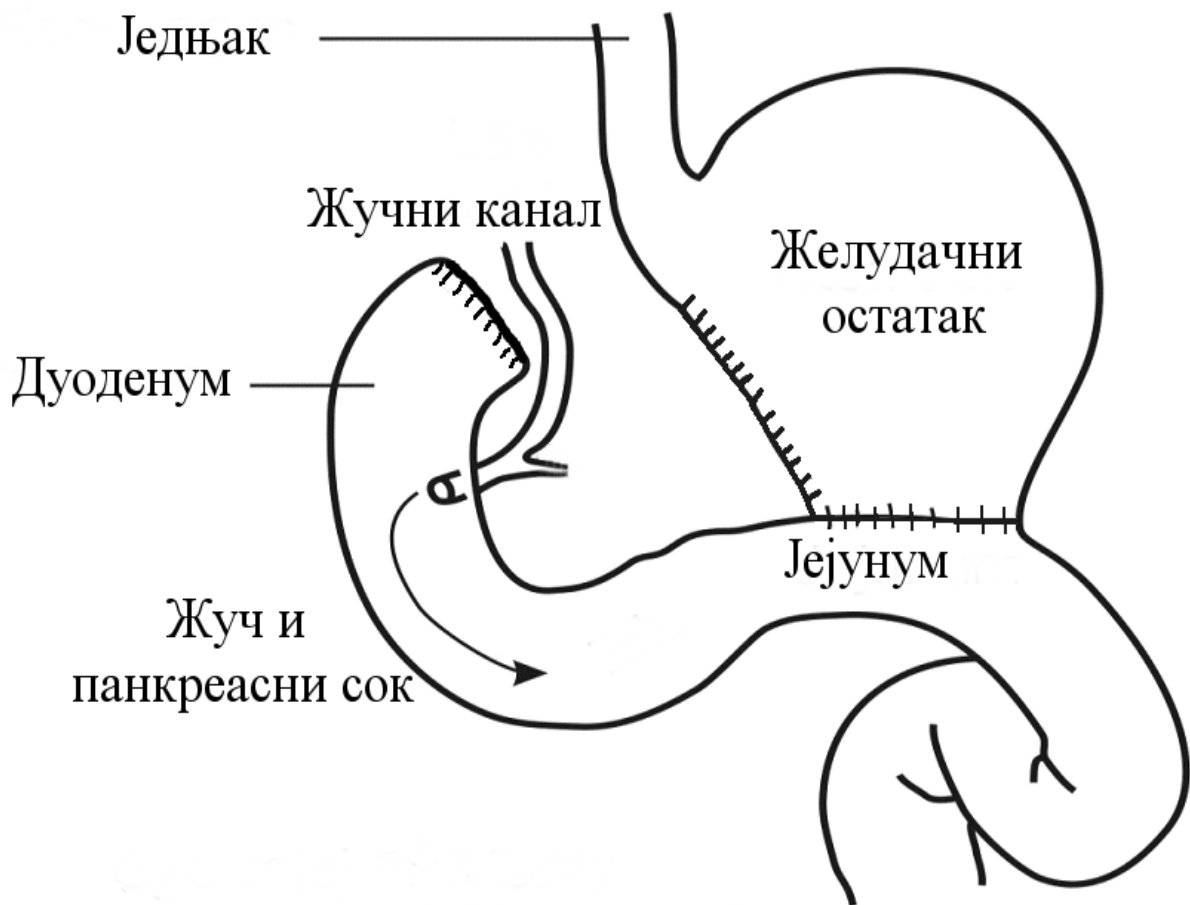
Слика 22. Моделирање дуоденума.

Наш циљ је био да испитамо како дужина аферентне вијуге, промер и нагим гастројејуналне анастомозе као главни геометријски параметри утичу на расподелу притиска у стању након хируршке интервенције. Фокусирали смо се на моделе са екстремном геометријом у том смислу. У ову сврху смо креирали 64 модела. Посебну пажњу смо посветили моделима са максималном и минималном дужином аферентне вијуге, промером и нагибом гастројејуналне анастомозе који обезбеђује минималан (негативна инклинација, анастомоза нагнута на страну доводне вијуге) и максималан (позитивна инклинација, анастомоза нагнута на страну одводне вијуге) проток ка еферентној вијузи.



Слика 23. Најмање повољна (Случај А), интермедијарна (Случај Б) и најповољнија геометрија (Случај Ц) реконструисаног гастроинтестиналног тракта

Спровели смо нумеричку симулацију гастродуоденалног региона пре операције и то је било полазиште за виртуелну желудачну ресекцију.



Слика 24. Схематски приказ Billroth II реконструкције.

Сви модели су сегментирани на коначне елементе на исти начин, тако да је постигнута константна густина мреже. Користили смо TetGen за сегментацију модела у тетраедроне (131)], и наш сопствени софтвер за дељење тетраедрона на цигле (129, 130). Користили смо цигле за калкулацију због нумеричке стабилности (132). Просечан број чворова по једном FE моделу је био око 650 000. Гранични услови и оптерећења за све моделе су били задати на основу литературних података (21).

За потребе симулације у овој студији коришћени су литературни подаци. Густина флуида је била 1 g/cm^3 , динамичка вискозност μ је била 1000 cP, коефицијент дифузије $D=2.0e^{-3} \text{ cm}^2/\text{s}$. Дневна секреција у физиолошким условима (пре хируршке интервенције): салива 1000 ml, желудачна секреција 1500 ml, жуч и панкреасна секреција заједно 2000 ml, секреција Brunner-ових жлезда 200 ml (21). Гранични услови су били: панкреасни сок и жуч $Q_1=2000 \text{ ml}$, салива $Q_2=1000 \text{ ml}$, концентрација хране која се уноси пер ос $c_0=1.0 \text{ (g/cm}^3\text{)}$. За симулацију је коришћен in-house софтвер PAKF који је верификован у бројним публикацијама (133, 134).

J_{cc} представља конвективни део једначине (3), и F_c је додатни вектор силе за конвекција-дифузија једначину (3). Други детаљни описи матрица и вектора се могу наћи у следећим радовима (98, 133). Критеријум конвергенције је постигнут након повећања решења за брзину и концентрацију масе Δv и Δc између понављања “m” и “m-1” мањо од $1.e-5$.

Популација која се истражује

За испитивање је коришћен материјал животињског порекла, желудац и танко црево свиње, расе Ландрас и Јоркшир, старости две до четири године, тежине 50-80kg, мушког и женског пола, које су чуване и храњене на класичан начин на комерцијалној фарми.

Узорковање

Из локалне кланице „Будућност“ је узиман материјал након жртвовања животиња на класичан начин како се то ради у кланицама, а потом је одмах изолован сегмент дуоденума. Све животиње су биле претходно прегледане од стране овлашћеног ветеринара, тако није било болесних животиња у испитиваној групи. Једини критеријуми су били узраст и телесна тежина животиња да би се узимала црева приближно истог дијаметра. Моделирање на материјалу животињског порекла као и компјутерска симулација су обављени у Центру „Биоирц“ (Истраживачко-развојни центар за биоинжењеринг, Крагујевац).

Варијабле које се мере у студији

Независне варијабле су дужина аферентне вијуге (мерење дужине), промер гастројејуналне анастомозе (мерење промера) и нагиб гастројејуналне анастомозе (мерење угла), зависна варијабла је вредност интралуминалног притиска у дуоденуму која евентуално може довести до дехисценције шавова (мерење притиска у mmHg), док су збуњујуће варијабле врста шавног материјала, техничке грешке при пласирању шавова, особине ткива дуоденума, итд. (њихов утицај је занемарен коришћењем једне врсте шавног материјала, пласирањем шавова под истом тензијом, мерењем дебљине зида црева у mm, итд).

Снага студије и величина узорка

За израчунавање величине узорка користили смо програм G Power 3. Са обзиром да се за статистичку анализу користи поређење средњих вредности између више група коришћена је анализа варијансе. За ниво статистичке значајности $\alpha=0.05$, снагу студије $P=0.8$ процењена величина узорка је 64 по врсти шава, тј. укупно 256. Такође, компјутерски су генерисана 64 модела за симулацију.

Статистичка обрада података

Подаци су анализирани коришћењем статистичког програма SPSS верзија 13. Пре статистичке обраде података, прво је испитана правилност расподеле добијених вредности (величина узорка одређује који тест треба користити за ту проверу). Резултати експеримента су изражени као вредност \pm стандардна грешка (SE). Статистички значајна разлика у добијеним вредностима између група износи $p<0,05$, док је статистички веома значајна разлика када је $p<0,01$.

Са обзиром на дужину дуоденума свиње (70-90cm) у ту сврху је коришћен материјал добијен након жртвовања 25 животиња. Изоловани, неперфундовани, ex vivo сегмент дуоденума свиње (*Sus domestica*), расе Ландрас (Landrace), старости 1-2 године, тежине 50-80кг, мужјаци и женке је коришћен за моделирање и мерења. Животиње су гајене и храњене на начин како се то оубичајено ради на комерцијалним фармама. Животиње нису жртвоване у циљу студије, већ због даље употребе у комерцијалне сврхе, тј због прехранбено-индустријских потреба. Студија је изведена уз одобрење Етичког комитета Факултета медицинских наука у Крагујевцу, заведеног под бројем 01-2759/5. Црево свиње је изабрано због анатомске и хистолошке сличности са хуманим ткивом, као и лаке доступности с обзиром да се ради о животињама са комерцијалне фарме. Користили смо узорке добијене од 12 животиња. Дуоденални сегмент је пажљиво изолован одмах након жртвовања сваке животиње и потапан у 0.9% NaCl раствор. Узимајући у обзир да модели нису перфундовани, хируршка интервенција и мерења су вршена унутар једног сата од жртвовања животиња. Дуоденални патрљак је сутуриран на 4 начина.

1. Појединачни, једнослојни шав

Кратак опис: црево је очишћено и постављено у позицију за шивење. Подржни шавови су постављени на мезентеричној и антимезентеричној страни. Потом су пласирани појединачни серомускуларни шавови (Lembert suture).

2. Продужни, двослојни шав

Кратак опис: Продужни серомускуларни шав започиње на мезентеријалној страни црева, стиже до антимезентеријалне и везује се. Затим, линија шавова се појачава инвертујућим, продужним, серомускуларним шавом, на тај начин комплетирајући други слој.

3. Двослојни шав, континуиран у првом слоју са појединачним шавовима у другом слоју

Кратак опис: Континуирани серомускуларни шав креће са мезентеријалне стране, стиже до антимезентеријалне и везује се. Затим се пласирају појединачни, серомускуларни шавови, комплетирајући други слој.

4. Моунихан сутура

Кратак опис: и шивење преко клема продужним шавом креће са антимезентеријалне стране, хватајући у шав читаву дебљину зида црева, стиже се до мезентеријалне стране црева, уклања се клема, и шав се враћа продужно до места почетка шивења и везује. Потом се пласира други слој инвертујућих, појединачних, серомускуларних шавова. За све сутуре је коришћен шавни материјал, Махон 3.0 и сви шавови су пласирани мануелно. За сваки тип шавова је коришћено 64 узорка, тј 64 модела. Као део наше експерименталне опреме користимо МРКСА6115А/МРКСН6115А пиезорезистивни трансдјусер, који представља силиконски сензор притиска. Овај сензор комбинује напредне технике микромашинства, танак филм металације и биполарну обраду полупроводника да обезбеди прецизан аналогни излазни сигнал који је пропорционалан мереном притиску.

У овој експерименталној поставци је коришћена пумпа са континуираним протоком MASTERFLEX EASY-LOAD II PUMP HEAD у циљу градуисаног повећања притиска у експерименталном моделу доводне вијуге. Контрола притиска је постигнута константним протоком од 480 ml/min у ех vivo препарат који је унапред припремљен. Притисак се повећавао током времена јер је креиран модел слепе вијуге пласирањем хируршких шавова све до момента када притисак флуида на зид црева надвлада

еластичност зида црева и дође до просецања ткива од стране шавног материјала. Вршен је мониторинг притиска коришћењем MPX 2100 сензора притиска. Експериментална мерења на изолованом моделу црева не представљају контролу, већ допуну компјутерској симулацији у смислу да уколико симулација указује на дуоденалну хипертензију онда на основу података добијеним мерењима треба одабрати врсту шава који је отпорнији на повишен интралуминални притисак у дуоденалном патрљку.

РЕЗУЛТАТИ

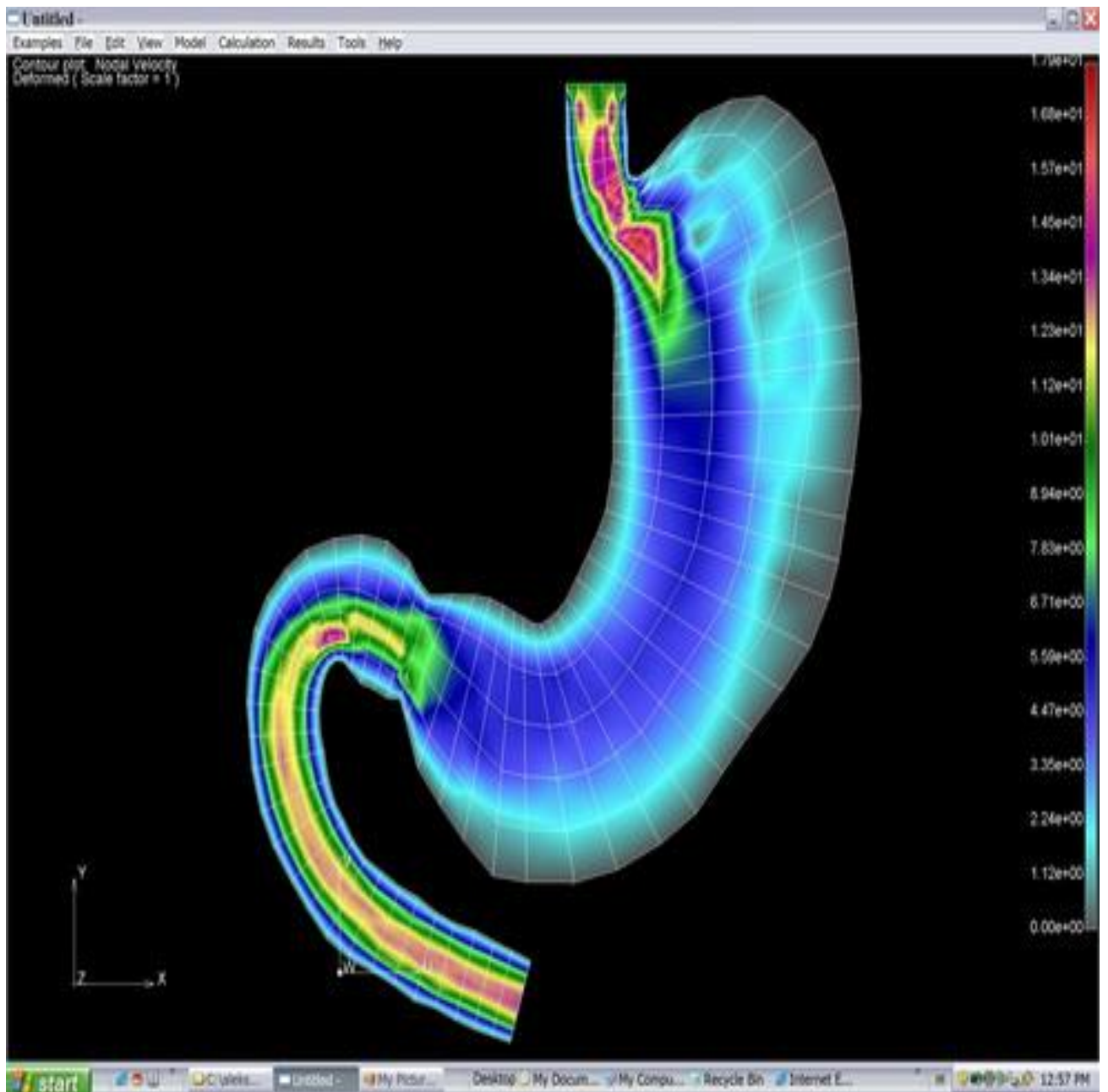
Резултати компјутерске симулације

Подаци у симулацији су модификовани тако да одговарају оним након извршене ВП желудачне ресекције. Све симулације су разматране у steady state условима. Може се приметити да су брзине у зони сутуре дуоденалног патрљка ниже него у остаку доводне вијуге. Particle tracking симулација је урађена за панкреасни сок, жуч и саливу.

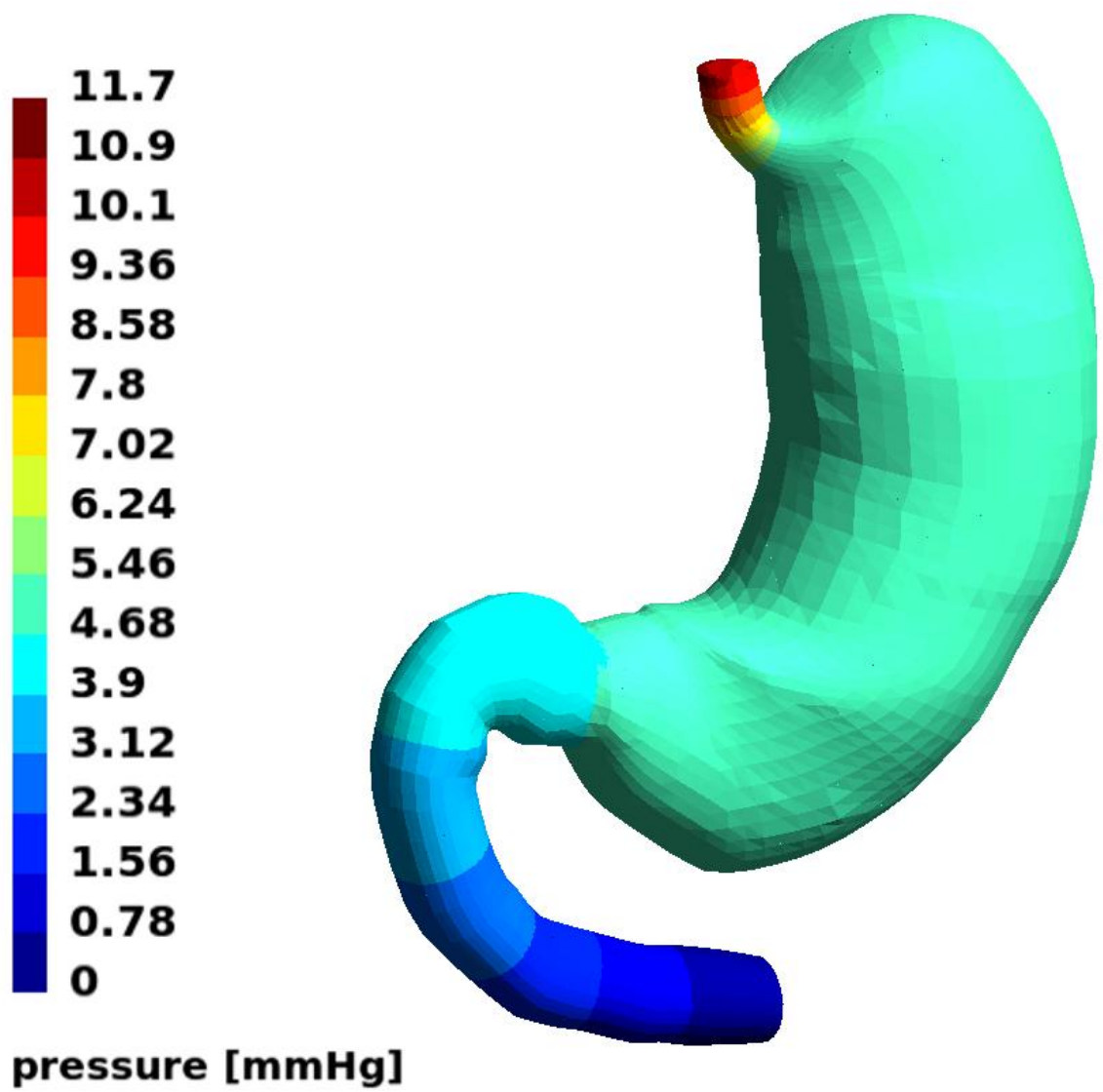
Резултати симулације указују да код свих модела долази до појаве максималног притиска у зони шава дуоденалног патрљка. Притисак континуирано опада како се иде ка гастројејуналној анастомози. У зони сутуре дуоденалног патрљка најнижи притисак је постигнут код модела Ц док код модела А срећемо највише вредности притиска (Слике 26-29). Разлика у максималним притисцима између ова два екстремна модела је била око 30%.

Расподела брзина струјања флуида, трансфера масе и particle tracking анализа указују да до највећег сакупљања флуида долази баш у регији шавне линије на дуоденуму (Слике 30-34).

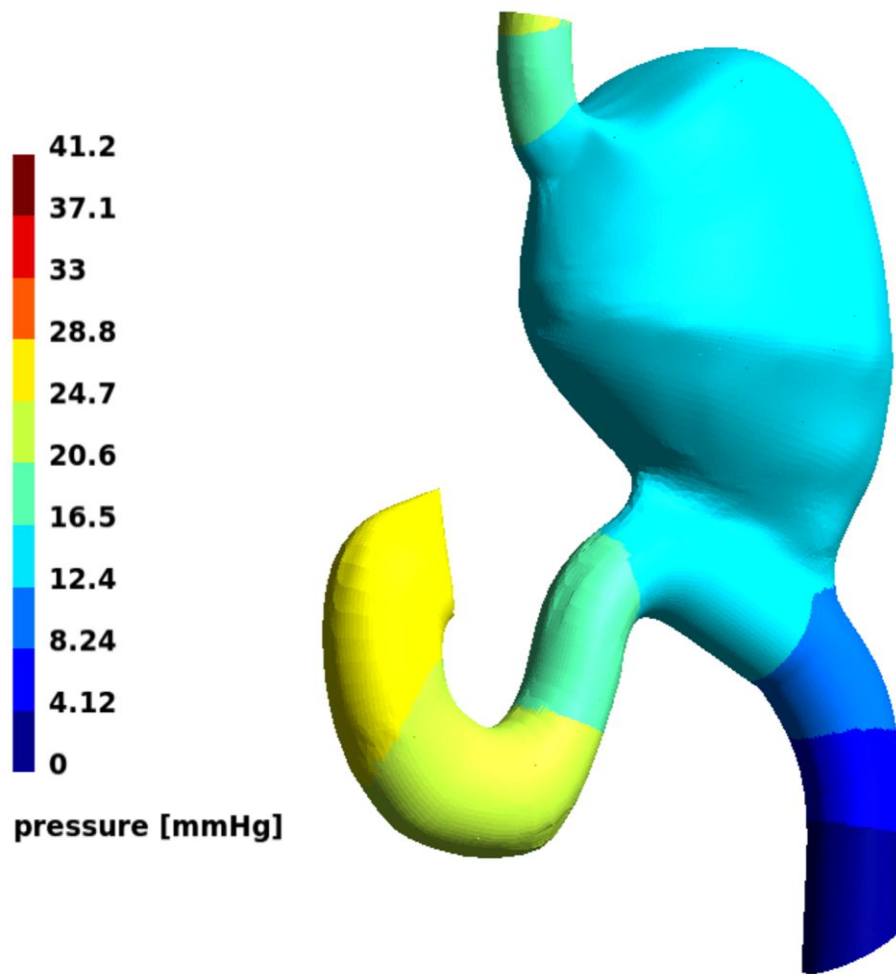
Према нашим мерењима тип затварања дуоденалног патрљка који може да издржи највиши притисак је Моуниан-ова сатура, док је најмање отпоран на повишен интралуминални притисак био континуирани двослојни шав. За сваки узорак график зависности притиска у функцији времена је имао сличан облик. Просечна вредност интралуминалног притиска који доводи до дехсценције хируршког шава на дуоденуму за сваки тип сатурирања је представљен у одељку статистике.



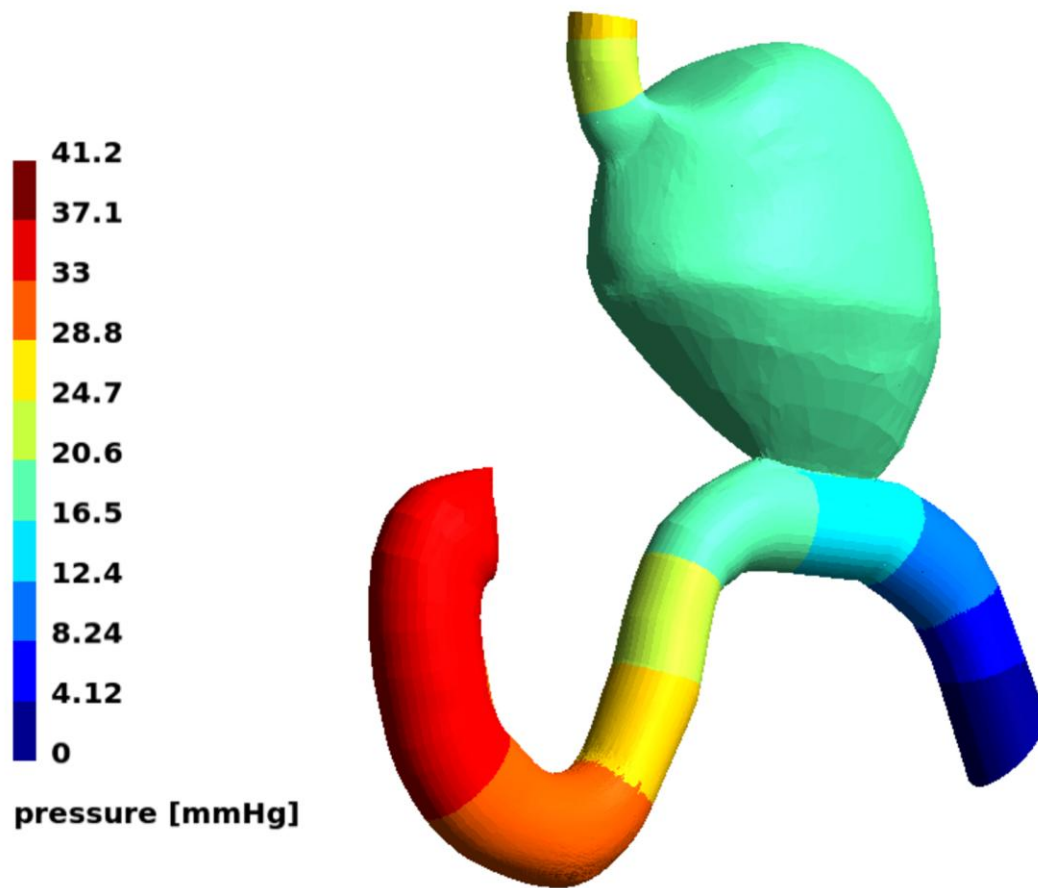
Слика 25: Расподела брзина флуида у steady state условима протока у гастродуоденалном региону пре операције.




Слика 26. Расподела притиска флуида у steady state условима протока у гастродуоденалном региону пре операције



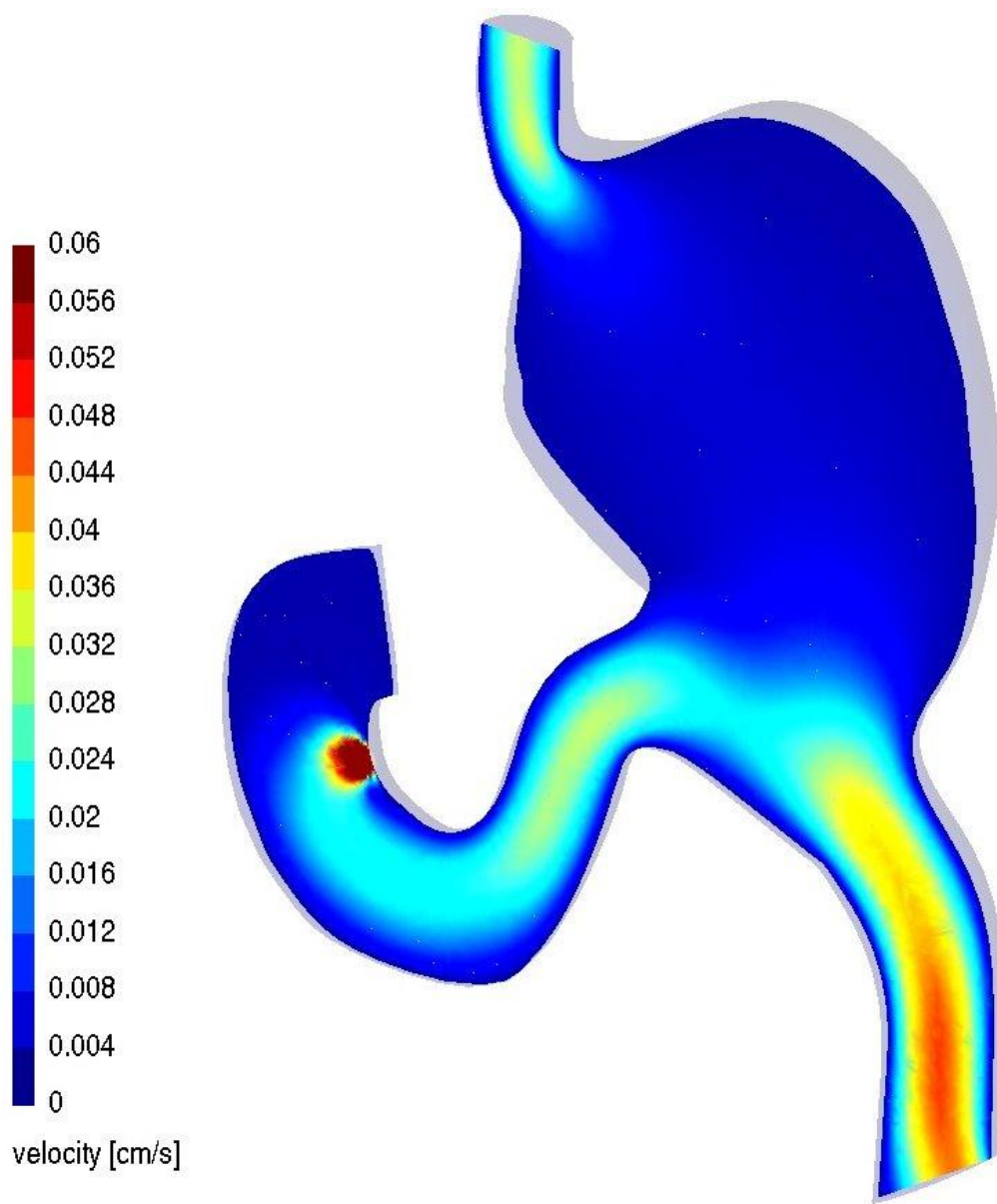
Слика 27. Расподела притиска флуида у steady state условима протока у гастродуоденалном региону након операције. Случај Ц.



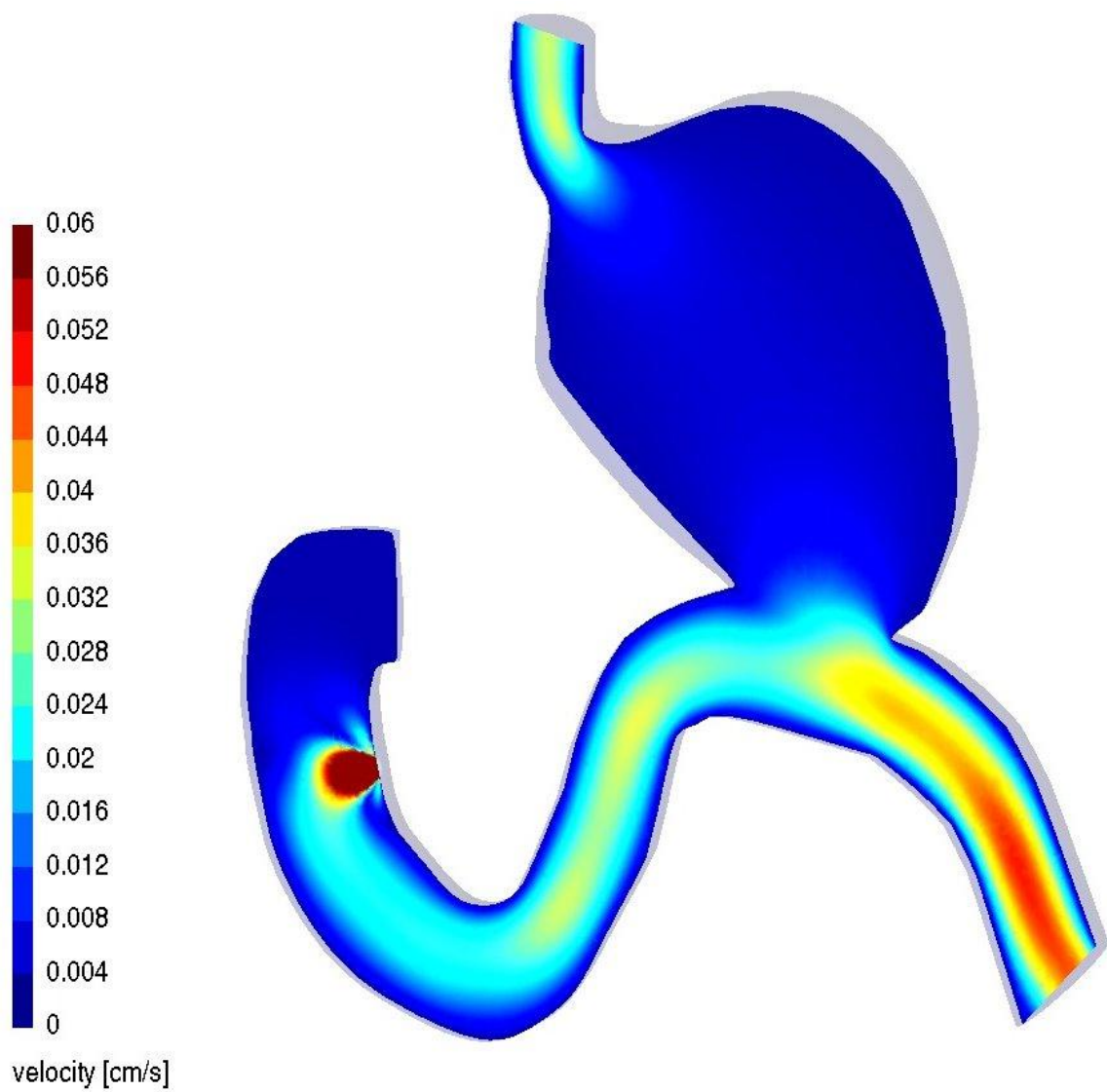
Слика 28. Расподела притиска флуида у steady state условима протока у гастродуоденалном региону након операције. Случај Б.



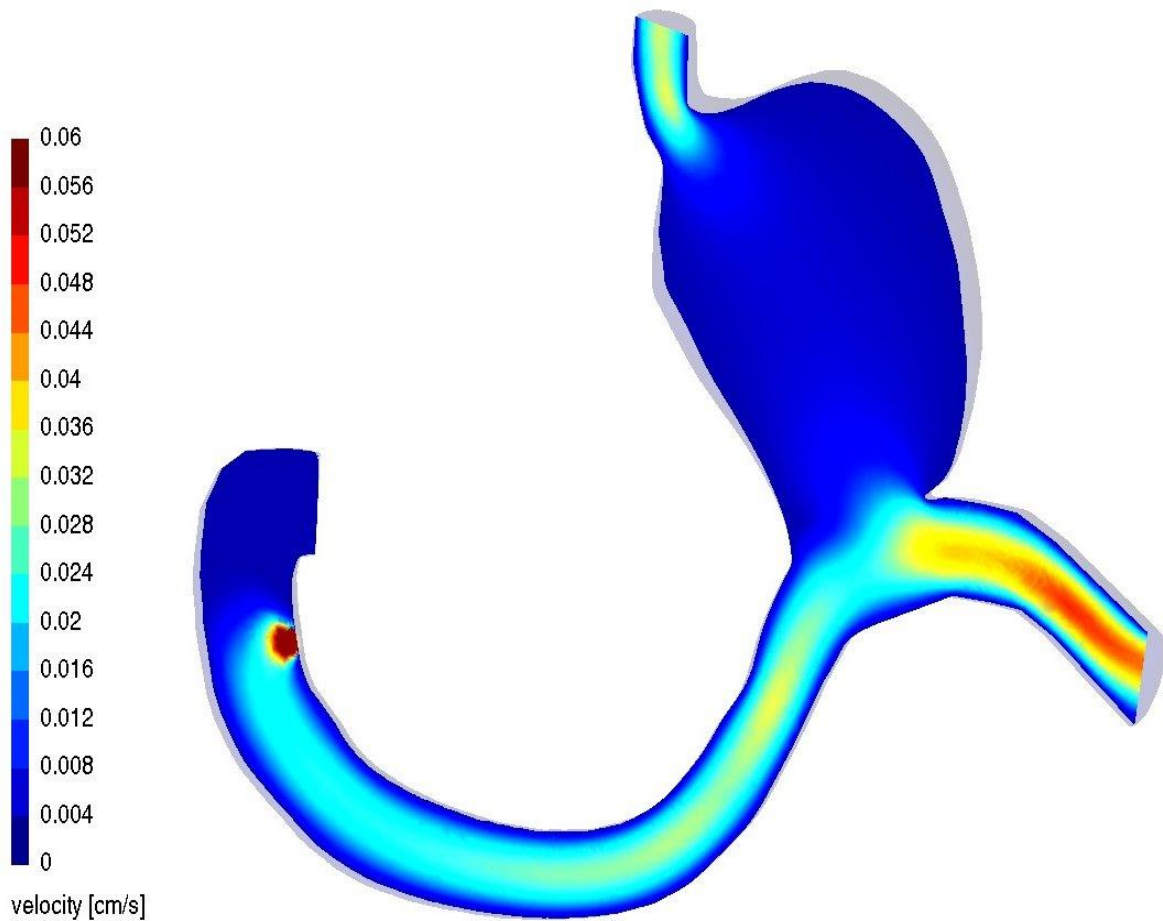
Слика 29. Расподела притиска флуида у steady state условима протока у гастродуоденалном региону након операције. Случај А.



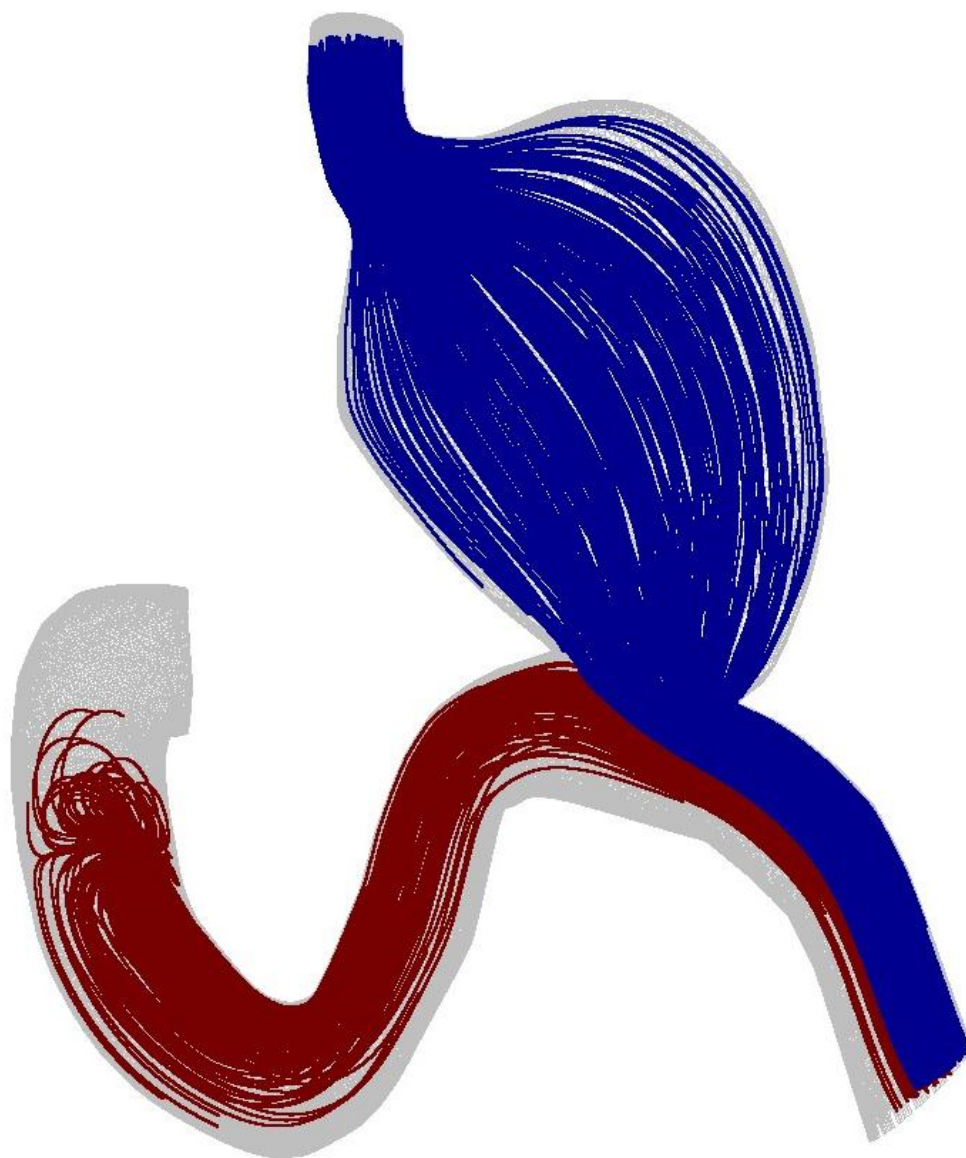
Слика 30. Расподела брзина флуида у steady state условима протока у гастродуоденалном региону након операције. Случај Ц.



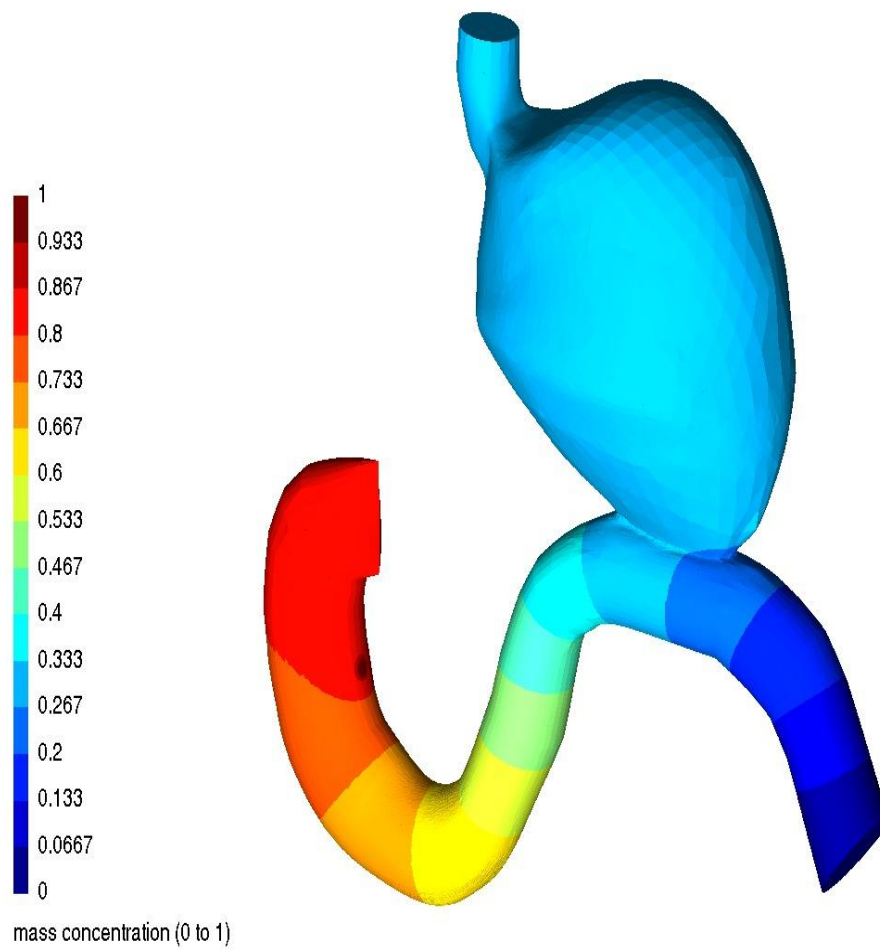
Слика 31. Расподела притиска флуида у steady state условима протока у гастродуоденалном региону након операције. Случај Б.



Слика 32. Расподела притиска флуида у steady state условима протока у гастродуоденалном региону након операције. Случај А.



Слика 33: Particle tracking, црвено-панкреасни сок и жуч, плаво-пљувачка и секреција
желудачног остатка



Слика 34. Анализа трансфера масе.

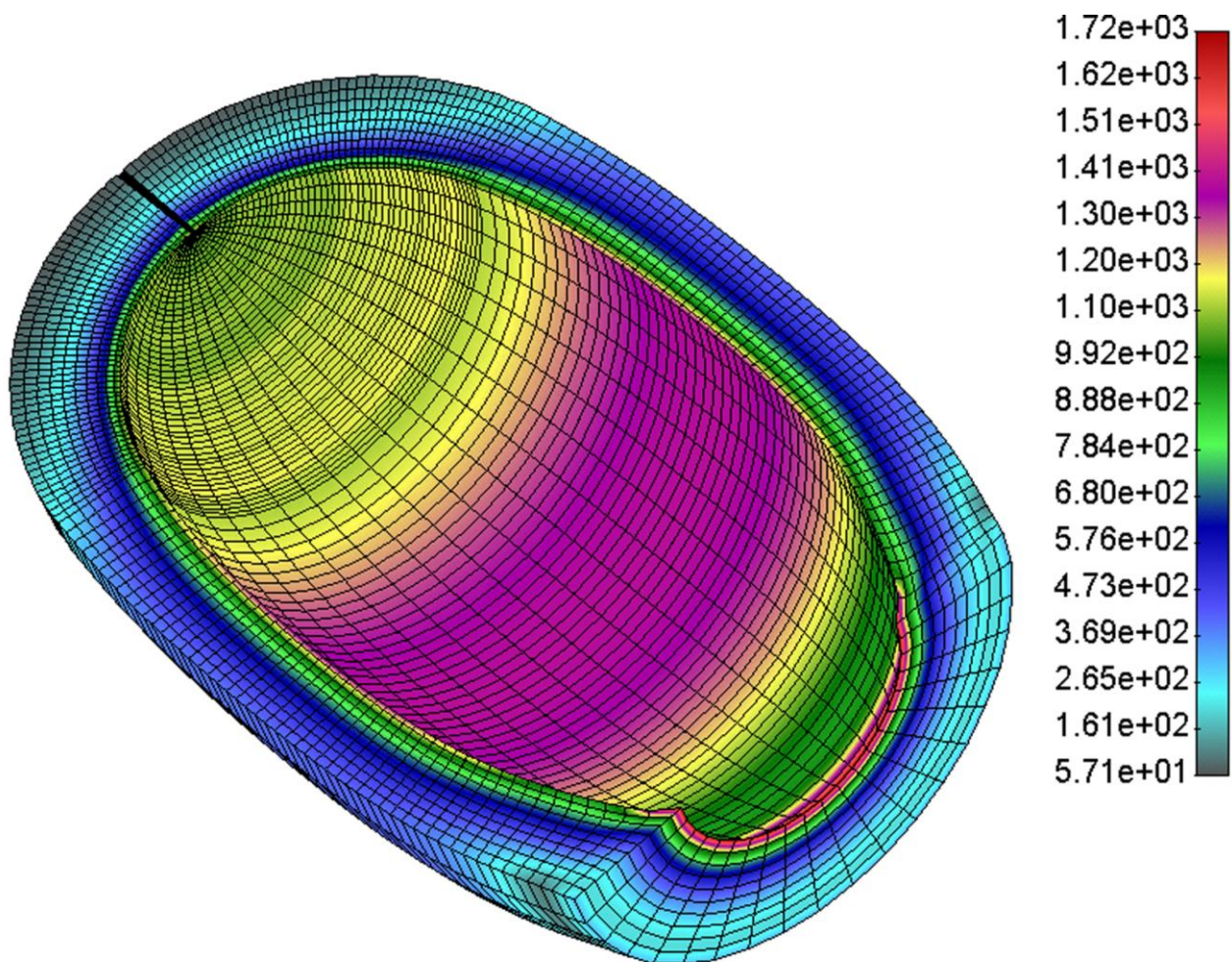
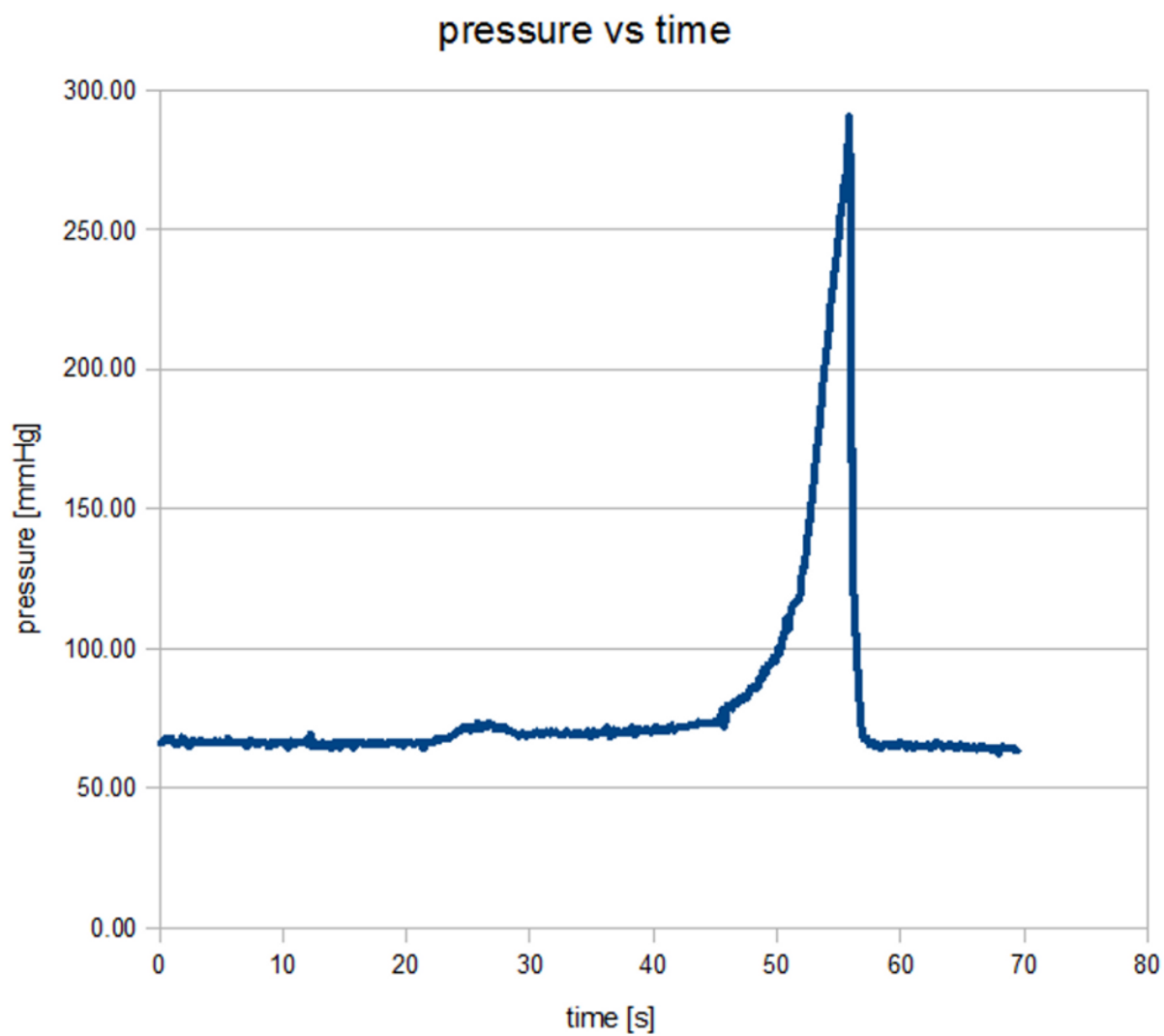


Figure 35. Анализа напона за нумеричку симулацију модела црева за задати максимални притисак од 297 mmHg када је у питању Моупһан-ов тип затварања дуоденалног патрљка (јединице МРа).

У циљу калкулације и валидације нумеричке симулације са експерименталним моделима генерисали смо модел црева са задатим максималним притиском од 297 mmHg који је у стању да издржи Моупһан-ов тип сутурирања дуоденума. Модул еластичности зида црева је био $E=1$ МРа. Дистрибуција напона у зиду црева у овом екстремном случају је представљена на слици Фигура 35.



Слика 36. Притисак који доводи до експлозије дуоденалног патрљка-изоловани, неперфундовани, ex vivo сегмент дуоденума свиње, Моуніан-ов тип сuture

Статистичка обрада

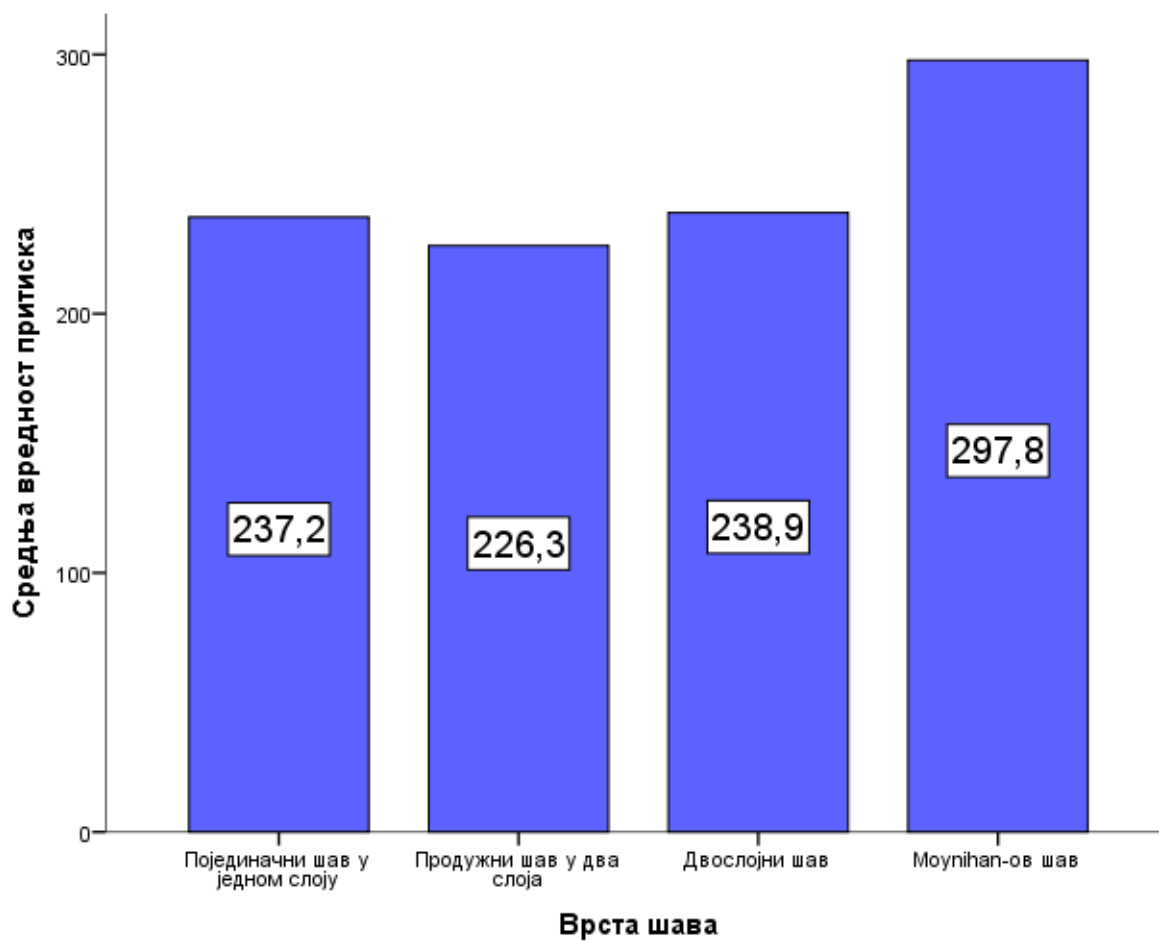
За статистичку обраду података користио сам програм IBM SPSS STATISTICS v20. Резултате сам приказао описно преко средњих вредности и стандардних одступања, као и минималних и максималних вредности притиска у шавовима. Такође, резултате сам приказао и графички, користећи стубичасти графикон. За одређивање нормалности расподеле, користио сам Kolmogorov-Smirnov тест нормалности и правоугаони дијаграм. На крају, за одређивање статистички значајних разлика средњих вредности између ове четири врсте шавова, користио сам једнофакторску анализу варијанси. Резултате сам сматрао статистички значајним уколико је ниво значајности мањи од 0,05.

У експерименту сам имао четири групе са по 64 узорка (укупно 256) свињског црева који сам зашио одређеном врстом шава а затим сам одређивао притисак у цреву који доводи до пуцања односно дехисценције шава. Разматрани су: појединачни шав у једном слоју, продужни (континуирани) шав у два слоја, двослојни шав (први слој континуирани, други слој појединачни) и Моупіһап-ов шав. У табели 3 су приказане средње вредности и стандардна одступања притиска за све четири врсте шавова, као и максимални и минималне вредности.

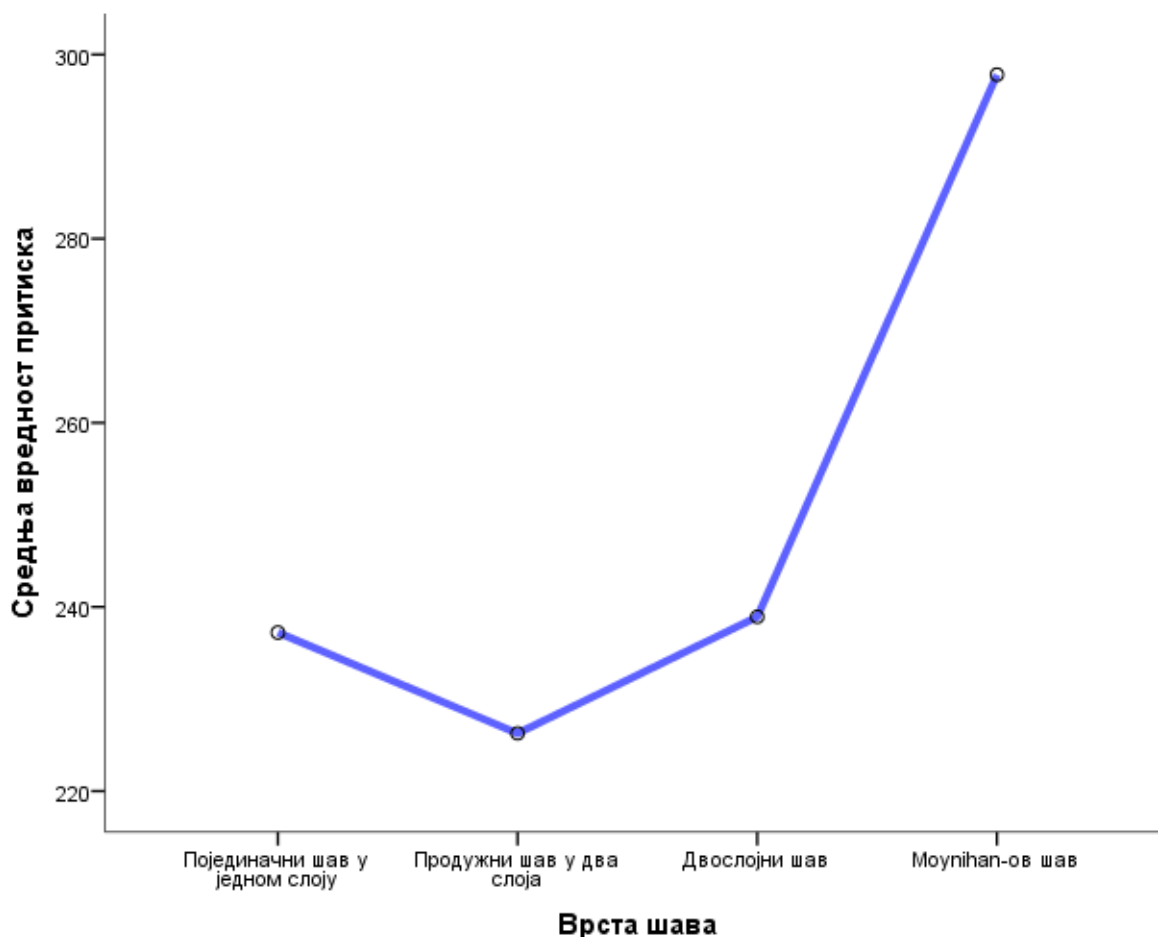
Табела 3. Средње вредности, стандардна одступања, минималне и максималне вредности притиска за све четири врсте шавова

	Средња вредност	Стандардно одступање	Најмања вредност притиска	Највећа вредност притиска
Појединачни шав у једном слоју	237,22	11,68	198	261
Продужни (континуирани) шав у два слоја	226,27	8,16	210	248
Двослојни шав (први слој континуирани, други слој појединачни)	238,92	6,86	219	257
Моуниан-ов шав	297,81	15,17	194	317

На графиконима 1 и 2 су приказане средње вредности притиска приликом пуцања шавова за све четири врсте шавова. Са графикона је очигледно да највеће притиске до пуцања шавова може да издржи Моуниан-ов шав (297,8 mmHg) а најмање продужни (континуирани) шав у два слоја (226,3 mmHg).

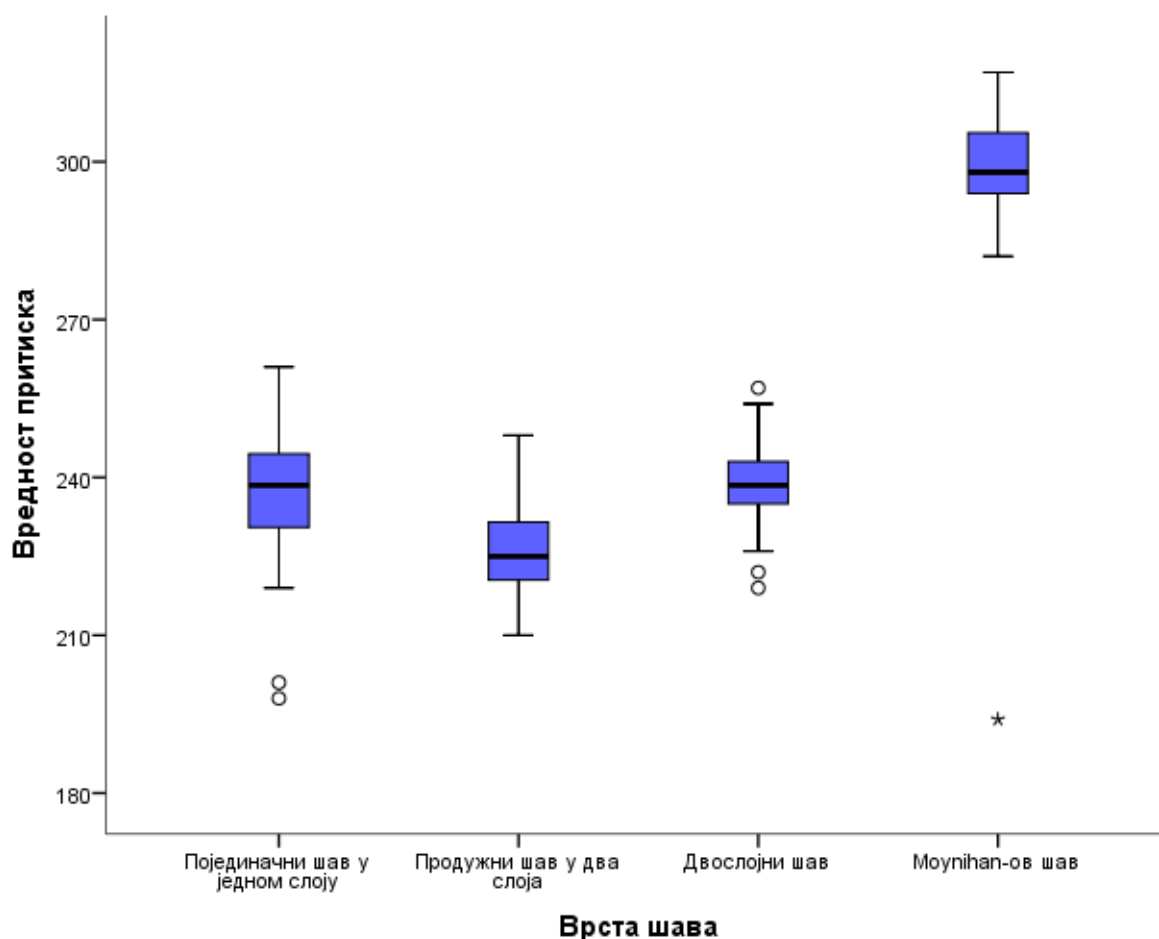


Графикон 1. Средње вредности притиска приликом пуцања шавова.



Графикон 2. Средње вредности притиска приликом пуцања шавова

Правоугаони дијаграм пружа многе вредности о расподели вредности притиска за све четири врсте шавва. Свака расподела вредности представљена је правоугаоником и линијама (реповима) које из њега излазе. Правоугаоник садржи 50 процената случајева, а његова дужина сразмерна је интерквartilном распону вредности притиска. Линија унутар правоугаоника је медијана. Репови (линије које излазе из правоугаоника) иду до највећих и најмањих опажених вредности притиска. Сви резултати које програм сматра нетипичним тачкама приказани су кружићима. Нетипичне тачке су случајеви чије се вредности превише разликују од остатка узорка, било да су превелики или премали. То су тачке које су од ивице правоуганика удаљене више од 1,5 његових дужина. Екстремне тачке (означена је звездом) је она која је од ивице правоуганика удаљена више од 3 његове дужине.



Графикон 3. Правоугани графикон који приказује вредности притиска за све четири врсте шав

За одређивање статистички значајне разлике средњих вредности притиска приликом пуцања шавова између све четири поменуте врсте шавова, користио сам једнофакторску анализу варијанси (One-Way ANOVA тест). Поред резултата да ли постоји статистички значајна разлика средњих вредности између група, овај тест има и опцију постпроцесирања која нам показује и између којих група конкретно постоји статистички значајна разлика. Једнофакторском анализом варијанси истражен је утицај врсте шав на притисак у цреву који доводи до пуцања шав. Узорци су подељени на појединачни шав у једном слоју, продужни (континуирани) шав у два слоја, двојслојни шав (први слој континуирани, други слој појединачни) и Моуниан-ов шав. Утврђена је статистички значајна разлика на нивоу $p < 0,05$ за ове четири врсте шав: $F(3, 252) = 557,045$, $p = 0,000$. Накнадна поређења помоћу Tukey-евог ХСД теста казују да се средња вредност притиска код продужног (континуираног) шав у два слоја разликује у односу на све остале врсте шавова и да се средња вредност притиска код Моуниан шав разликује у

односу на све остале врсте шавова. Средње вредности и стандардна одступања притиска за све четири врсте шавова приказане су у Табели 3.

ДИСКУСИЈА

Претрагом база података (PubMed, Kobson) налази се веома мало радова који су се бавили моделирањем и симулацијама у гастроинтестиналној хирургији. Са друге стране Метода Коначних Елемената је одавно проверена и доказана у разним индустријским областима а последњих година њена употреба је проширена и на испитивање органских система, тј. на област медицинске проблематике. Моделирање и компјутерска симулација са своје стране дају велики допринос актуелности оваквих испитивања, а брзим напретком технологије, чему смо сведоци, постају нам све више доступне. Према нашој симулацији дуоденални притисак у физиолошким условима, пре хируршке интервенције износи 2-5мм Hg што је у складу са литературним подацима (24, 65). Поређењем притиска у дуоденуму пре и након операције долази се до закључка да је притисак након хируршке интервенције око 10 пута већи у односу на онај пре операције. То је вероватно један од фактора који утичу на дехисценцију шавова, заправо, зид црева није припремљен да толерише тако висок притисак и долази до просецања ткива дуоденума на местима шавова. Према нашим експерименталним резултатима ни у једном случају није дошло до пуцања шавног материјала већ је увек и искључиво долазило до пуцања, тј просецања зида дуоденума на местима шавова. Наши резултати показују да је притисак у дуоденуму повишен, нарочито у регији шавне линије на дуоденуму, што и јесте *locus minoris resistentiae*, када је у питању место перфорације, тј. дехисценције. Постоперативни модели су сортирани према дужини аферентне вијуге, нагибу и промеру гастројејуналне анастомозе. Код свих модела је констатован највећи притисак баш у регији шавова на дуоденуму. Резултати су показали градацију максималног притиска у зависности од геометрије модела. Најпожељнији модел, у смислу расподеле притиска, је био онај са најкраћом аферентном вијугом, инклинацијом и промером анастомозе, док је најнеповољнији у смислу дистрибуције притиска био онај са најдужом аферентном вијугом, неодговарајућим промером анастомозе и таквом инклинацијом анастомозе (нагнута ка аферентној вијузи) која није фацилитирала пражњење аферентне вијуге и желудачног остатка. Свакако, хирург као искусан клиничар, мора имати на уму да превише нагнута анастомоза на страну еферентне вијуге, што са становишта модела олакшава пражњење еферентне вијуге, са друге стране може довести до никинга, тј. „колена“ црева на углу анастомозе и до синдрома аферентне вијуге (79). Разлика у максималном притиску који се развија у моделу са најповољнијом и оном са најнеповољнијом геометријом гастроинтестиналног тракта након дисталне желудачне ресекције и Billroth II реконструкције је била око 30%. Ако је хируршка интервенција

одрађена технички коректно, са свим варијацијама у геометрији реконструисаног гастроинтестиналног тракта, максимални притисак који се развија у регији дуоденалног патрљка је био 4-5 пута нижи од оног који је могао довести до дехисценције дуоденалног шава у нашим експерименталним мерењима. Наш закључак је стога да геометрија реконструисаног гастроинтестиналног тракта након Billroth II желудачне ресекције тј. ова три изучавана геометријска фактора (дужина аферентне вијуге, промер и нагиб гастројејуналне анастомозе) принципијелно не могу сами по себи имати кључни утицај на попуштање шава уколико нема грубих техничких грешака у хируршком раду, мада свакако доприносе дехисценцији шава у сарадњи са другим факторима ризика. У нашој студији смо занемарили факторе који могу довести до опструкције аферентне вијуге као што су никовање или хернијација аферентне вијуге, стеноза анастомозе, волвулус аферентне вијуге, адхезије које ангажују аферентну вијугу, рецидив тумора и сл. јер су то од раније добро познати фактори који доводе до синдрома доводне вијуге, вишеструко описивани у литератури (100).

Наша мерења су изведена на ex-situ моделима и одговарају идеалној ситуацији, када хирург има довољно дуоденалног ткива за безбедно затварање дуоденума једном од поменутих шавова. Међутим, уколико нема довољно ткива дуоденума за безбедно затварање као што је случај код узнапредовалих патолошких процеса хирург је приморан да изведе сутуру „ проблематичног дуоденалног патрљка“, коришћењем Nissen-ове или Bancroft-ове процедуре. У оваквим случајевима, претпостављамо да до дехисценције дуоденалног патрљка долази и на нижим нивоима дуоденалног притиска. Користећи се својим искуством хирург током хируршке интервенције увек покушава да реконструира дигестивни тракт на најповољнији начин у смислу расподеле притиска, тј да доводна вијуга буде релативно кратка, да промер анастомозе буде одговарајући и да нагиб анастомозе буде умерено усмерен ка одводној вијузи. Понекад, нажалост, то није технички изводљиво због специфичне анатомије сваког пацијента, У таквом случају хирург треба да изабере ближе геометријско решење и врсту хируршког шава који је у стању да издржи високе нивое притиска, како то предвиђа наш експеримент и симулација. Мојниханов тип сuture се показао као најефикаснији у смислу отпорности на високе вредности дуоденалног притиска. Уколико компјутерска симулација предвиђа дуоденалну хипертензију, према нашој студији, пожељно је да се користи Мојниханов тип сuture дуоденалног патрљка уз помоћ већ добро познатих метода превенције дуоденалне хипертензије као што су Девинаова дренажа дуоденалног патрљка или Браунова анастомоза између доводне и одводне вијуге (135, 64). Наши резултати сугеришу да је безбедније након дисталне желудачне ресекције извести Roux en Y реконструкцију него

Billroth II са омега вијугом јејунума када је у питању попуштање шава дуоденалног патрљка. Добро је познато да се синдром доводне вијуге (парцијална или комплетна опструкција аферентне вијуге са високим интралуминалним притиском) јавља готово искључиво након Billroth II ресекције, а веома ретко након реконструкције Руовом вијугом јејунума (136, 126). Са друге стране Руов тип реконструкције има своје друге, добро познате недостатке. Због пресецања црева долази до измене у перисталтици што може бити праћено проблемима са пражњењем Руове вијуге. У неким случајевима секреција киселине и одговор паријеталних ћелија на гастрин и друге стимулансе може бити умањен различитим врстама ваготомије. Ово је важан додатак јер представља превенцију рецидивних улкуса на гастројејуноанастомози, јер је танко црево неспремно да прими садржај са високим ацидитетом поготово када нема дуоденалног сока да га неутрализује (137). Вероватни разлог чешћег попуштања шава након Billroth II ресекције лежи у чињеници да се након Billroth II ресекције јавља значајно виши ниво секреције желудачног остатка у поређењу са Руовим типом реконструкције. Такође, код Руове реконструкције жуч и панкреасни сокови обилазе желудачни остатак и иду директно у дистални део црева. Добар је показатељ и то да многи аутори наводе да након Руове реконструкције није чак ни потребно пласирати назогастричну сонду, за разлику од оних код којих је учињена Billroth II ресекција са омега вијугом јејунума (67). Мета-анализе које укључују велики број рандомизираних контролисаних студија су доказале значајну предност Roux en Y типа реконструкције након дисталне желудачне ресекције у поређењу са Billroth I и Billroth II типом реконструкције у смислу појаве рефлукс езофагитиса и гастритиса (138).

Осим геометријских фактора које смо ми проучавали, постоји још неколико фактора који могу довести до дехисценције дуоденалног патрљка као што су локализација проширеност малигног процеса, неадекватна хируршка техника (прекомерна дисекцијај дуоденалног патрљка, исхемија и некроза ткива узрокована пласирањем шавова на врло малом растојању или пак превише интензивним стежањем приликом везивања хируршког шава, локално крвављење, аферентна вијуга која је превише кратка и затегнута тако да се компромитује њена васкуларизација, прекомерна употреба дијатермије и коагулације), присуство бактерија које колонизују дигестивни тракт, квалитет ткива дуоденума, коморбидитети (дијабетес мелитус, пнеумонија, астма, потхрањеност, хипопротеинемија, посебно хипоалбуминемија због које долази до едема ткива дуоденума и просецања ткива на месту шава...) (78). Ове параметре компјутерска симулација не узима у обзир због техничке сложености, мада ће они напретком технике и технологије (како у смислу хардверске опреме тако и у смислу развијања све сложенијих софтверских пакета

прилагођених примени у медицини) свакако једног дана постати стандарни инпут параметри комплексних аналитичких система.

Све наше компјутерске симулације су анализирале мање-више повољну геометрију гастродуоданалне регије након хируршке интервенције, са малим варијацијама. У таквим случајевима, екстремно висок притисак који може довести до експлозије дуоденалног патрљка се не развија, што наша симулација јасно и показује. Мерења на материјалу анималног порекла дају један податак који је веома значајан, а то је тачна вредност интралуминалног притиска на којој долази до дехсиценције хируршког шави. Експериментална мерења на моделу животињског црева нису контрола већ допуна компјутерској симулацији, у смислу да уколико симулација указује на вероватну дуоденалну хипертензију, онда је на бази експерименталних мерења неопходно изабрати тип сугуре који може издржати ниво интралуминалног притиска у дуоденалном патрљку који симулација предвиђа.

Циљ описане методологије није да замени хирурга у процесу доношења одлуке, већ да му/јој помогне у безбеднијем планирању и извођењу хируршке интервенције. Свакако да се сугестије добијене симулацијом морају сагледати у киничком светлу и да основни хируршки принципи, као што је обезбеђење адекватне васкуларизованости ткива и нежан хируршки рад морају бити испоштовани. Примена интердисциплинарног приступа у наведеној студији може омогућити прецизну, математичку квантификацију појава за које се искуствено, *ex iuvantibus* зна. Циљ је прецизно детерминисати факторе који доприносе повећању нивоа интралуминалног дуоденалног притиска који може довести до дуоденалне дисрупције, а што би се могло избећи применом преоперативне компјутерске симулације, чиме студија добија велики клинички значај у предикцији једне од најопаснијих постоперативних компликација. Такође, поређењем различитих модела за симулацију реконструисаног дигестивног тракта ствара се бољи увид у последице утицаја минималних варијација приликом извођења исте хируршке интервенције, што води бољем разумевању патофизиолошког супстрата, у чему се огледа едукативни значај студије са свим импликацијама на хируршку технику.

ЗАКЉУЧЦИ

- Методологија представљена у овој студији је пацијент специфична-персонализована и представља вид индивидуализације хируршке терапије, аналогно ономе што се примењује у другим гранама медицине, понајвише у онкологији.
- Индивидуализована преоперативна компјутерска симулација може дати хирургу корисне смернице приликом планирања хируршке интервенције прилагођене сваком пацијенту понаособ
- Може бити коришћена за теоретска разматрања у смислу да да хирургу уопштене сугестије у циљу безбеднијег извођења хируршке интервенције.
- Може бити коришћена за едукацију.
- Billroth II желудачна ресекција коришћењем омега вијуге јеунума има недостатак када се узме у обзир повишен интралуминални притисак у доводној вијузи, који у корелацији са осталим факторима ризика може довести до синдрома аферентне вијуге и следственог попуштања шава на дуоденалном патрљку, те су у том смислу неке друге врсте реконструкције, типа Roux en Y, безбедније.
- Уколико се хирург одлучи за извођење овог типа реконструкције описана методологија и преоперативна компјутерска симулација могу минимизирати ризик од настанка дехисценције, као и од хроничних компликација узрокованих дуоденалном хипертензијом.

ЛИТЕРАТУРА

1. Johnson AG. Peptic Ulcer-Stomach and Duodenum. In: Morris PJ, Wood WC. Oxford Textbook of Surgery. 2nd ed. Oxford Press, 2000: 918. ISBN-13: 978-0192628848, ISBN-10: 0192628844
2. Skandalakis LJ, Colborn GL, Weidman TA, Kingsnorth AN, Skandalakis JE, Skandalakis PN. Stomach. In: Skandalakis JE. Skandalakis Surgical Anatomy: The Embryologic and Anatomic Basis of Modern Surgery. Athens: Paschalidis Medical Publications Ltd, 2004: 689.
3. Netter FH. Atlas of Human Anatomy. Viscera (Gut), Mucosa of Stomach. Philadelphia: Saunders-Elsevier, 2014: 270. ISBN: 978-1-4557-0418-7.
4. Skandalakis LJ, Colborn GL, Weidman TA, Kingsnorth AN, Skandalakis JE, Skandalakis PN. Stomach. In: Skandalakis JE. Skandalakis Surgical Anatomy: The Embryologic and Anatomic Basis of Modern Surgery. Athens: Paschalidis Medical Publications Ltd, 2004: 689-724.
5. Netter FH. Atlas of Human Anatomy. Visceral Vasculature. Arteries of Stomach, Liver, and Spleen. Philadelphia: Saunders-Elsevier, 2014: 283. ISBN: 978-1-4557-0418-7.
6. Griffith CA. Anatomy of the stomach and duodenum. In: Wastell C, Nyhus LM, Donahue PE (eds). Surgery of the Esophagus, Stomach, and Small Intestine. 5th ed. Boston: Little, Brown and Co, 1995: 388-417.
7. Japanese Research Society for Gastric Cancer. The general rules for The gastric cancer study in surgery. Jpn J Surg. 1973; 3:61-71.
8. Japanese Gastric Cancer Association. Japanese classification of gastric carcinoma: 3rd English edition. Gastric Cancer. 2011;14:101–112.
9. Degiuli M, De Manzoni G, Di Leo A, D'Ugo D, Galasso E, Marrelli D, Petrioli R, et al. Gastric cancer: Current status of lymph node dissection. World J Gastroenterol. 2016; 22(10):2875-93.
10. Edelbroek M, Horowitz M, Dent J, Sun WM, Malbert C, Smout A, Akkermans L. Effects of duodenal distension on fasting and postprandial antropyloroduodenal motility in humans. Gastroenterology 1994; 106: 583-592.
11. Rao SS, Lu C, Schulze-Delrieu K. Duodenum as a immediate brake to gastric outflow: a videofluoroscopic and manometric assessment. Gastroenterology. 1996; 110(3): 740-7.

12. Andrews JM, Doran SM, Hebbard GS, Malbert CH, Horowitz M, Dent J. Nutrient-induced spatial patterning of human duodenal motor function. *Am J Physiol Gastrointest Liver Physiol*. 2001; 280(3):501-509.
13. Lingenfelser T, Sun WM, Hebbard GS, Dent J, Horowitz M. Effects of duodenal distension on antropyloroduodenal pressures and perception are modified by hyperglycemia. *Am J Physiol Gastrointest Liver Physiol* 1999; 276: 711-718
14. Horowitz M, Dent J, Fraser R, Sun W, Hebbard G. Role and integration of mechanisms controlling gastric emptying. *Digestive Diseases and Sciences* 1994; 39 (12): 7–13.
15. Schaap HM, Smout AJ, Akkermans LM. Myoelectrical activity of the Billroth II gastric remnant. *Gut*. 1990; 31(9): 984–988.
16. Wang HT, Lu QC, Wang Q, Wang RC, Zhang Y, Chen HL, Zhao H, et al. Role of the duodenum in regulation of plasma ghrelin levels and body mass index after subtotal gastrectomy, *World J Gastroenterol*. 2008; 14(15): 2425-2429.
17. Netter FH. *Atlas of Human Anatomy. Viscera (Gut). Mucosa and Musculature of Duodenum*. Philadelphia: Saunders-Elsevier, 2014: 272. ISBN: 978-1-4557-0418-7.
18. Imam H, Sanmiguel C, Larive B, Bhat Y, Soffer E. Study of intestinal flow by combined videofluoroscopy, manometry, and multiple intraluminal impedance. *Am J Physiol Gastrointest Liver Physiol*. 2004; 286: 263-270.
19. Im MH, Kim JW, Kim WS, Kim JH, Youn YH, Park H, Choi SH. The impact of esophageal reflux-induced symptoms on quality of life after gastrectomy in patients with gastric cancer. *J Gastric Cancer*. 2014; 14(1): 15-22.
20. Camilleri M, Malagelada JR, Brown ML, Becker G, Zinsmeister AR. Relation between antral motility and gastric emptying of solids and liquids in humans. *American Journal of Physiology* 1985; 249: 580–585.
21. Guyton AC, Hall JE. *Textbook of Medical Physiology*. 11th ed. Philadelphia: Elsevier Inc, 2006: 793-794.
22. Lammers WJEP, Slack JR. Of Slow Waves and Spike Patches. *News in Physiological Sciences* 2001; 16: 138-144.
23. Feinle C, D'Amato M, Read NW. Cholecystokinin-A receptors modulate gastric sensory and motor responses to gastric distention and duodenal lipid. *Gastroenterology* 1996; 110: 1379-1385.
24. Faas H, Hebbard GS, Feinle C, Kuny P, Bresseur JG, Indireskumar K, Dent J, Boesiger P, Thumshirn M, Fried M, Schwizer W. Pressure-geometry relationship in the antroduodenal region in humans. *Am J Physiol Gastrointest Liver Physiol* 2001; 281: 1214–1220.

25. Nguyen HN, Silny J, Wuller S, Marchall HU, Rau G, Matern DS. Chyme transport patterns in human duodenum, determined by multiple intraluminal impedancometry. *Am J Physiol.* 1995; 268: 700-708.
26. Deloose E, Bisschops R, Holvoet L, Arts J, De Wulf D, Caenepeel P, Lannoo M, et al. A pilot study of the effects of the somatostatin analog pasireotide in postoperative dumping syndrome. *Neurogastroenterol Motil.* 2014; 26(6): 803-9.
27. Meeroff JC, Go VLW, Phillips SF. Control of gastric emptying by osmolality of duodenal contents in man. *Gastroenterology* 1975; 68: 1144-1151.
28. Shirazi S, Schulze-Delrieu K, Brown CK. Duodenal resistance to the emptying of various solutions from the isolated cat stomach. *J Lab Clin Med* 1988; 111: 654-660.
29. Degen LP, Beglinger C. Postoperative Gastrointestinal Physiology following Operations on the Stomach. *Pancreatology* 2001; 1(1): 9-13.
30. Schwarz A, Büchler M, Usinger K, Rieger H, Glasbrenner B, Friess H, Kunz R, Beger HG. Importance of the Duodenal Passage and Pouch Volume after Total Gastrectomy and Reconstruction with the Ulm Pouch: Prospective Randomized Clinical Study. *World Journal of Surgery* 1996; 20: 60-67.
31. Ferlay J, Shin HR, Bray F, Forman D, Mathers C, Parkin DM. Estimates of worldwide burden of cancer in 2008: GLOBOCAN 2008. *Int J Cancer.* 2010;127:2893–2917.
32. Siegel R, Naishadham D, Jemal A. Cancer statistics, 2013. *CA. Cancer J. Clin.* 2013; 63:11–30.
33. Ghosn M, Tabchi S, Kourie HR, Tehfe M. Metastatic gastric cancer treatment: Second line and beyond. *World J Gastroenterol.* 2016; 22(11): 3069-77.
34. Mercer DR, Robinson EK. Stomach. In: Townsend C, Beauchamp D, EversMB, Mattox KL. *Sabiston Textbook of Surgery, The Biological Basis of Modern Surgical Practice.* 19th ed. Phyladelphia: Elsevier Saunders, 2012: 1202-1204. ISBN-13: 978-0323299879, ISBN-10: 032399873.
35. Hong JB, Zuo W, Wang AJ, Lu NH. Helicobacter pylori Infection Synergistic with IL-1 β Gene Polymorphisms Potentially Contributes to the Carcinogenesis of Gastric Cancer. *Int J Med Sci.* 2016; 13(4): 298-303.
36. Zhou Y, Li HY, Zhang JJ, Chen XY, Ge ZZ, Li XB. Operative link on gastritis assessment stage is an appropriate predictor of early gastric cancer. *World J Gastroenterol.* 2016; 22(13): 3670-8.
37. Subhash VV, Ho B. Galectin 3 acts as an enhancer of survival responses in H. pylori-infected gastric cancer cells. *Cell Biol Toxicol.* 2016; 32(1): 23-35.

38. Uno K, Iijima K, Shimosegawa T. Gastric cancer development after the successful eradication of *Helicobacter pylori*. *World J Gastrointest Oncol*. 2016; 8(3): 271-81.
39. Kishino M, Nakamura S, Shiratori K. Clinical and Endoscopic Features of Undifferentiated Gastric Cancer in Patients with Severe Atrophic Gastritis. *Intern Med*. 2016; 55(8): 857-62.
40. Jang BG, Lee BL, Kim WH. Intestinal Stem Cell Markers in the Intestinal Metaplasia of Stomach and Barrett's Esophagus. *PLoS One*. 2015; 10(5): e0127300.
41. Riquelme I, Letelier P, Riffo-Campos AL, Brebi P, Roa JC. Emerging Role of miRNAs in the Drug Resistance of Gastric Cancer. *Int J Mol Sci*. 2016; 17(3):424.
42. Ang YL, Yong WP, Tan P. Translating gastric cancer genomics into targeted therapies. *Crit Rev Oncol Hematol*. 2016;100:141-6.
43. Sano T, Coit DG, Kim HH, Roviello F, Kassab P, Wittekind C, Yamamoto Y, et al. Proposal of a new stage grouping of gastric cancer for TNM classification: International Gastric Cancer Association staging project. *Gastric Cancer*. 2016: 1-9.
44. Bass AJ, Thorsson V, Shmulevich I, et al. Comprehensive molecular characterization of gastric adenocarcinoma. Cancer Genome Atlas Research Network. *Nature*. 2014; 513(7517): 202-9.
45. Liu WL, Liu D, Cheng K, Liu YJ, Xing S, Chi PD, Liu XH, et al. Evaluating the diagnostic and prognostic value of circulating cathepsin S in gastric cancer. *Oncotarget*. 2016; 5. doi: 10.18632/oncotarget.8582.
46. Feng XY, Wang W, Luo GY, Wu J, Zhou ZW, Li W, Sun XW, et al. Comparison of endoscopic ultrasonography and multislice spiral computed tomography for the preoperative staging of gastric cancer - results of a single institution study of 610 Chinese patients. *PLoS One*. 2013; 8(11):e78846. doi: 10.1371/journal.pone.0078846.
47. Fuchs CS, Tomasek J, Yong CJ, Dumitru F, Passalacqua R, Goswami C, Safran H, et al. REGARD Trial Investigators. Ramucirumab monotherapy for previously treated advanced gastric or gastro-oesophageal junction adenocarcinoma (REGARD): an international, randomised, multicentre, placebo-controlled, phase 3 trial. *Lancet*. 2014; 383(9911): 31-9.
48. Wilke H, Muro K, Van Cutsem E, Oh SC, Bodoky G, Shimada Y, Hironaka S, et al. RAINBOW Study Group. Ramucirumab plus paclitaxel versus placebo plus paclitaxel in patients with previously treated advanced gastric or gastro-oesophageal junction adenocarcinoma (RAINBOW): a double-blind, randomised phase 3 trial. *Lancet Oncol*. 2014; 15(11): 1224-35.

49. Van Cutsem E, de Haas S, Kang YK, Ohtsu A, Tebbutt NC, Ming Xu J, Peng Yong W, et al. Bevacizumab in combination with chemotherapy as first-line therapy in advanced gastric cancer: a biomarker evaluation from the AVAGAST randomized phase III trial. *J Clin Oncol*. 2012; 30(17): 2119-27.
50. Iacovelli R, Pietrantonio F, Farcomeni A, Maggi C, Palazzo A, Ricchini F, de Braud F, et al. Chemotherapy or targeted therapy as second-line treatment of advanced gastric cancer. A systematic review and meta-analysis of published studies. *PLoS One*. 2014;9:e108940.
51. Ro Y, Eun CS, Kim HS, Kim JY, Byun YJ, Yoo KS, Han DS. Risk of *Clostridium difficile* Infection with the Use of a Proton Pump Inhibitor for Stress Ulcer Prophylaxis in Critically Ill Patients. *Gut Liver*. 2016. doi: 10.5009/gnl15324.
52. Thorsen K, Søreide JA, Kvaløy JT, Glomsaker T, Søreide K. Epidemiology of perforated peptic ulcer: age- and gender-adjusted analysis of incidence and mortality. *World J Gastroenterol*. 2013; 19(3): 347-54.
53. Abraham E. Acid suppression in a critical care environment: state of the art and beyond. *Crit Care Med*. 2002; 30(6): 349-50.
54. Fennerty MB. Pathophysiology of the upper gastrointestinal tract in the critically ill patient: rationale for the therapeutic benefits of acid suppression. *Crit Care Med*. 2002; 30(6): 351-5.
55. Harty RF, Ancha HB. Stress ulcer bleeding. *Curr Treat Options Gastroenterol* 2006; 9: 157-166.
56. Spirt MJ, Stanley S. Update on stress ulcer prophylaxis in critically ill patients. *Crit Care Nurse* 2006; 26: 18-28.
57. Laine L, Takeuchi K, Tarnawski A. Gastric mucosal defense and cytoprotection: bench to bedside. *Gastroenterology* 2008; 135: 41-60.
58. Sesler JM. Stress-related mucosal disease in the intensive care unit: an update on prophylaxis. *AACN Adv Crit Care* 2007; 18: 119-126.
59. Conrad SA. Acute upper gastrointestinal bleeding in critically ill patients: causes and treatment modalities. *Crit Care Med*. 2002; 30(6): 365-8.
60. Jaspersen D, Koerner T, Schorr W, et al: *Helicobacter pylori* eradication reduces the rate of rebleeding in ulcer hemorrhage. *Gastrointest Endosc* 1995; 41:5-7.
61. Halm U, Halm F, Thein D, et al: *Helicobacter pylori* infection: A risk factor for upper gastrointestinal bleeding after cardiac surgery? *Crit Care Med* 2000; 28:110 –113.
62. Simoens M, Gevers AM, Rutgeerte P: Endoscopic therapy for upper gastrointestinal hemorrhage: A state of the art. *Hepatogastroenterology* 1999; 46:737– 45.

63. Izuishi K, Mori H. Recent Strategies for Treating Stage IV Gastric Cancer: Roles of Palliative Gastrectomy, Chemotherapy, and Radiotherapy. *J Gastrointest Liver Dis.* 2016; 25(1):87-94.
64. Siewert JR, Bumm R. The Stomach and Duodenum: Distal Gastrectomy with Billroth I, Billroth II, or Roux-Y Reconstruction. In: Fischer JE. *Mastery of Surgery.* 5th ed. Lippincott Williams & Wilkins, 2007: 850-860. ISBN-13: 9780781771658.
65. Kitagawa Y, Dempsey DT. Stomach. In: Brunnicardi FC. *Schwartz's Principles of Surgery.* 10th ed. New York: McGraw-Hill, 2015: 163-164.
66. Schirmer B, Northup CJ. Reoperative Surgery of the Stomach and Duodenum. In: C.J.Yeo. *Shackelford's Surgery of the Alimentary Tract.* 6th ed. Philadelphia: Elsevier, 2007: 1133-49.
67. Chen CJ, Liu TP, Yu JC, Hsua SD, Hsieh TY, Chu HC, Hsieh CB, et al. Roux-en-Y reconstruction does not require gastric decompression after radical distal gastrectomy, *World J Gastroenterol.* 2012; 18(3): 251-256.
68. Ohira M, Toyokawa T, Sakurai K, Kubo N, Tanaka H, Muguruma K, Yashiro M, et al. Current status in remnant gastric cancer after distal gastrectomy. *World J Gastroenterol.* 2016; 22(8): 2424-33.
69. Tanigawa N, Nomura E, Lee SW, Kaminishi M, Sugiyama M, Aikou T, Kitajima M. Current state of gastric stump carcinoma in Japan: based on the results of a nationwide survey. *World J Surg.* 2010; 34:1540–1547.
70. Di Leo A, Pedrazzani C, Bencivenga M, Coniglio A, Rosa F, Morgani P, Marrelli D, et al. Gastric stump cancer after distal gastrectomy for benign disease: clinicopathological features and surgical outcomes. *Ann Surg Oncol.* 2014; 21: 2594–2600.
71. Lundegårdh G, Adami HO, Helmick C, Zack M, Meirik O. Stomach cancer after partial gastrectomy for benign ulcer disease. *N Engl J Med.* 1988; 319: 195–200.
72. Tersmette AC, Offerhaus GJ, Tersmette KW, Giardiello FM, Moore GW, Tytgat GN, Vandenbroucke JP. Meta-analysis of the risk of gastric stump cancer: detection of high risk patient subsets for stomach cancer after remote partial gastrectomy for benign conditions. *Cancer Res.* 1990; 50: 6486–6489.
73. Lagergren J, Lindam A, Mason RM. Gastric stump cancer after distal gastrectomy for benign gastric ulcer in a population-based study. *Int J Cancer.* 2012; 131:1048–1052.
74. Tatishvili GG, Beriashvili ZA. Prevention of duodenal hypertension after gastrectomy. *Vestn Khir Im I I Grek.* 1990; 144: 24-27.
75. Lee KD, Liu TW, Wu CW, Tiu CM, Liu JM, Chung RR, Whang-Peng J, Chen LT. Non-surgical treatment for afferent loop syndrome in recurrent gastric cancer complicated by

- peritoneal carcinomatosis: percutaneous transhepatic duodenal drainage followed by 24-hour infusion of high-dose fluorouracil and leukovorin. *Annals of Onkology* 2002; 13: 1151-1155.
76. Kim HC, Han JK, Kim KW, Kim YH, Yang HK, Kim SH, Won HJ, Lee KH, Choi BI. Afferent loop obstruction after gastric cancer surgery: helical CT findings. *Abdom Imaging*. 2003; 28: 624-630.
77. Blouhos K, Boulas KA, Konstantinidou A, Salpigktidis II, Katsaouni SP, Ioannidis K, Hatzigeorgiadis A. Early Rupture of an Ultralow Duodenal Stump after Extended Surgery for Gastric Cancer with Duodenal Invasion Managed by Tube Duodenostomy and Cholangiostomy. *Case Rep Surg*. 2013; 2013:430295. doi: 10.1155/2013/430295.
78. Shao QS, Wang YX, Ye ZY, Zhao ZK, Xu J. Application of purse-string suture for management of duodenal stump in radical gastrectomy. *Chin Med J (Engl)*. 2011; 124(7): 1018-21.
79. Juan YH, Yu CY, Hsu HH, Huang GS, Chan DC, Liu CH, Tung HJ, et al. Using multidetector-row CT for the diagnosis of afferent loop syndrome following gastroenterostomy reconstruction. *Yonsei Med J*. 2011; 52(4): 574-80.
80. Pedrazzani C, Marrelli D, Rampone B, De Stefano A, Corso G, Fotia G, Pinto E, et al. Postoperative complications and functional results after subtotal gastrectomy with Billroth II reconstruction for primary gastric cancer. *Dig Dis Sci*. 2007; 52(8):1757-1763.
81. Yasuda K, Shiraishi N, Adachi Y, Inomata M, Sato K, Kitano S. Risk factors for complications following resection of large gastric cancer. *Br J Surg* 2001; 88: 873-877.
82. Tsuei BJ, Schwartz RW. Management of the difficult duodenum. *Curr Surg* 2004; 61: 166-171.
83. Bar-Natan M, Larson GM, Stephens G, Massey T. Delayed gastric emptying after gastric surgery. *Am J Surg* 1996; 172:24-28.
84. Japanese Gastric Cancer Association. Japanese gastric cancer treatment guidelines 2010 (ver. 3). *Gastric Cancer*. 2011; 14: 113-123.
85. Kim HH, Hyung WJ, Cho GS, Kim MC, Han SU, Kim W, Ryu SW, et al. Morbidity and mortality of laparoscopic gastrectomy versus open gastrectomy for gastric cancer: an interim report-a phase III multicenter, prospective, randomized Trial (KLASS Trial). *Ann Surg*. 2010; 251: 417-420.
86. Katai H, Sasako M, Fukuda H, Nakamura K, Hiki N, Saka M, Yamaue H, et al. Safety and feasibility of laparoscopy-assisted distal gastrectomy with suprapancreatic nodal dissection for clinical stage I gastric cancer: a multicenter phase II trial (JCOG 0703). *Gastric Cancer*. 2010; 13: 238-244.

87. Ding J, Liao GQ, Liu HL, Liu S, Tang J. Meta-analysis of laparoscopy-assisted distal gastrectomy with D2 lymph node dissection for gastric cancer. *J Surg Oncol.* 2012; 105: 297-303.
88. Woo Y, Hyung WJ, Pak KH, Inaba K, Obama K, Choi SH, Noh SH. Robotic gastrectomy as an oncologically sound alternative to laparoscopic resections for the treatment of early-stage gastric cancers. *Arch Surg.* 2011; 146: 1086-1092.
89. Kim KM, An JY, Kim HI, Cheong JH, Hyung WJ, Noh SH. Major early complications following open, laparoscopic and robotic gastrectomy. *Br J Surg.* 2012; 99: 1681-1687.
90. Pernazza G, Gentile E, Felicioni I, Tumbiolo S, Giulianotti PC. Improved early survival after robotic gastrectomy in advanced gastric cancer. *Surg Laparosc Endosc Percutan Tech.* 2006; 16: 286.
91. Pugliese R, Maggioni D, Sansonna F, Costanzi A, Ferrari GC, Di Lernia S, Magistro C, et al. Subtotal gastrectomy with D2 dissection by minimally invasive surgery for distal adenocarcinoma of the stomach: results and 5-year survival. *Surg Endosc.* 2010; 24: 2594-2602.
92. Caruso S, Patriiti A, Marrelli D, Ceccarelli G, Ceribelli C, Roviello F, Casciola L. Open vs robot-assisted laparoscopic gastric resection with D2 lymph node dissection for adenocarcinoma: a case-control study. *Int J Med Robot.* 2011; 7: 452-458.
93. Orsenigo E, Bissolati M, Socci C, Chiari D, Muffatti F, Nifosi J, Staudacher C. Duodenal stump fistula after gastric surgery for malignancies: a retrospective analysis of risk factors in a single centre experience. *Gastric Cancer.* 2014; 17(4): 733-44.
94. Cornejo MA, Priego P, Ramos D, Coll M, Ballester A, Galindo J, García-Moreno F, et al. Duodenal fistula after gastrectomy: Retrospective study of 13 new cases. *Rev Esp Enferm Dig.* 2016; 108(1): 20-6.
95. Aurello P, Sirimarco D, Magistri P, Petrucciani N, Berardi G, Amato S, Gasparrini M, et al. Management of duodenal stump fistula after gastrectomy for gastric cancer: Systematic review. *World J Gastroenterol.* 2015; 21(24): 7571-6.
96. Xiong JJ, Altaf K, Javed MA, Nunes QM, Huang W, Mai G, Tan CL, et al. Roux-en-Y versus Billroth I reconstruction after distal gastrectomy for gastric cancer: a meta-analysis. *World J Gastroenterol.* 2013; 19(7): 1124-34.
97. Seo SH, Kim KH, Kim MC, Choi HJ, Jung GJ. Comparative Study of Hand-Sutured versus Circular Stapled Anastomosis for Gastrojejunostomy in Laparoscopy Assisted Distal Gastrectomy. *J Gastric Cancer.* 2012; 12(2): 120-5.

98. Filipović N, Cvetković A, Isailović V, Matović Z, Rosić M, Kojić M. Computer simulation of flow and mixing at the duodenal stump after gastric resection. *World J Gastroenterol.* 2009; 15(16):1990-8.
99. Chaikomin R, Wu KL, Doran S, Jones KL, Smout AJ, Renooij W, Holloway RH, et al. Concurrent duodenal manometric and impedance recording to evaluate the effects of hyoscine on motility and flow events, glucose absorption, and incretin release. *Am J Physiol Gastrointest Liver Physiol.* 2007; 292(4): 1099-1104.
100. Miller TA, Savas JF. Postgastrectomy Syndromes. In: Yeo CJ. *Shackelford's Surgery of the Alimentary Tract.* 6th ed. Philadelphia: Saunders, 2007; 870-881.
101. Lee MS, Lee HJ, Kim HH, Ahn SH, Lee JH, Park DJ, et al. What is the best reconstruction method after distal gastrectomy for gastric cancer? *Surg Endosc.* 2012; 26: 1539–47.
102. Tran TB, Worhunsky DJ, Squires MH, Jin LX, Spolverato G, Votanopoulos KI, Cho CS, et al. To Roux or not to Roux: a comparison between Roux-en-Y and Billroth II reconstruction following partial gastrectomy for gastric cancer. *Gastric Cancer.* 2015; 11: 1-8.
103. Hirao M, Takiguchi S, Imamura H, Yamamoto K, Kurokawa Y, Fujita J, et al. Comparison of Billroth I and Roux-en-Y reconstruction after distal gastrectomy for gastric cancer: one-year postoperative effects assessed by a multi-institutional RCT. *Ann Surg Oncol.* 2013; 20: 1591–7.
104. Xiong JJ, Altaf K, Javed MA, Nunes QM, Huang W, Mai G, et al. Roux-en-Y versus Billroth I reconstruction after distal gastrectomy for gastric cancer: a meta-analysis. *World J Gastroenterol.* 2013; 19: 1124–34.
105. Lee JH, Nam BH, Ryu KW, Ryu SY, Kim YW, Park YK, Kim S. Comparison of the long-term results of patients who underwent laparoscopy versus open distal gastrectomy. *Surg Endosc.* 2016; 30(2): 430-6.
106. Kawaguchi T, Komatsu S, Ichikawa D, Kimura YU, Komiyama S, Konishi H, Kin S, et al. Prognostic Influence of the Extent of Lymph Node Dissection and Perioperative Comorbidities in Patients with Gastric Cancer. *Anticancer Res.* 2016; 36(4): 1917-22.
107. Paik HJ, Lee SH, Choi CI, Kim DH, Jeon TY, Kim DH, Jeon UB, et al. Duodenal stump fistula after gastrectomy for gastric cancer: risk factors, prevention, and management. *Ann Surg Treat Res.* 2016; 90(3): 157-63.

108. Kim DJ, Lee JH, Kim W. Afferent loop obstruction following laparoscopic distal gastrectomy with Billroth-II gastrojejunostomy. *J Korean Surg Soc.* 2013; 84(5): 281-286.
109. Kim SH, Jeong S, Lee DH, Yoo SS, Lee K-Y. Percutaneous Cholangioscopic Lithotripsy for Afferent Loop Syndrome Caused by Enterolith Development after Roux-en-Y Hepaticojejunostomy: A Case Report. *Clin Endosc* 2013; 46(6): 679-682.
110. Cheng Q, Pang TC, Hollands MJ, Richardson AJ, Pleass H, Johnston ES, Lam VW. Systematic review and meta-analysis of laparoscopic versus open distal gastrectomy. *J Gastrointest Surg.* 2014; 18(6): 1087-99.
111. Zhou D, Quan Z, Wang J, Zhao M, Yang Y. Laparoscopic-assisted versus open distal gastrectomy with D2 lymph node resection for advanced gastric cancer: effect of learning curve on short-term outcomes, a meta-analysis. *J Laparoendosc Adv Surg Tech A.* 2014; 24(3): 139-50.
112. Jiang L, Yang KH, Guan QL, Cao N, Chen Y, Zhao P, Chen YL, et al. Laparoscopy-assisted gastrectomy versus open gastrectomy for resectable gastric cancer: an update meta-analysis based on randomized controlled trials. *Surg Endosc.* 2013; 27(7): 2466-80.
113. Takizawa K, Takashima A, Kimura A, Mizusawa J, Hasuike N, Ono H, Terashima M, et al. A phase II clinical trial of endoscopic submucosal dissection for early gastric cancer of undifferentiated type: Japan Clinical Oncology Group study JCOG1009/1010. *Jpn J Clin Oncol.* 2013; 43(1): 87-91.
114. Takizawa K, Takashima A, Kimura A, Mizusawa J, Hasuike N, Ono H, Gastrointestinal Endoscopy Study Group (GIESG) of Japan Clinical Oncology Group (JCOG), Stomach Cancer Study Group (SCSG) of Japan Clinical Oncology Group (JCOG), et al. A phase II clinical trial of endoscopic submucosal dissection for early gastric cancer of undifferentiated type: Japan Clinical Oncology Group study JCOG1009/1010. *Jpn J Clin Oncol.* 2013;43:87-91.
115. Japanese Gastric Cancer Association. Japanese gastric cancer treatment guidelines 2010, ver. 3. *Gastric Cancer.* 2011; 14: 113-23.
116. Takizawa K, Ono H, Kakushima N, Tanaka M, Hasuike N, Mtsubayashi H, et al. Risk of lymph node metastases from intramucosal gastric cancer in relation to histological types: how to manage the mixed histological type for endoscopic submucosal dissection. *Gastric Cancer.* 2013; 16:531-6.

117. Kassir R, Blanc P, Lointier P, Breton C, Debs T, Tiffet O. Laparoscopic Revision of an Omega Loop Gastric Bypass to Treat Afferent Loop Syndrome. *Obes Surg*. 2015; 25(10): 1976-8.
118. Shah A, Khanna L, Sethi A. Treatment of afferent limb syndrome: novel approach with endoscopic ultrasound-guided creation of a gastrojejunostomy fistula and placement of lumen-apposing stent. *Endoscopy*. 2015; 47 (1): 309-10.
119. Tani T, Sonoda H, Tani M. Sentinel lymph node navigation surgery for gastric cancer: Does it really benefit the patient? *World J Gastroenterol*. 2016; 22(10): 2894-9.
120. Cha RR, Lee SS, Kim H, Kim HJ, Kim TH, Jung WT, Lee OJ, et al. Management of post-gastrectomy anastomosis site obstruction with a self-expandable metallic stent. *World J Gastroenterol*. 2015; 21(16): 5110-4.
121. Luu C, Arrington AK, Falor A, Kim J, Lee B, Nelson R, Singh G, et al. Impact of gastric cancer resection on body mass index. *Am Surg*. 2014; 80(10): 1022-5.
122. Tergas AI, Sheth SB, Green IC, Giuntoli RL, Winder AD, Fader AN. A pilot study of surgical training using a virtual robotic surgery simulator. *JLS*. 2013; 17(2): 219-26.
123. Scott DJ, Cendan JC, Pugh CM, Minter RM, Dunnington GL, Kozar RA. The changing face of surgical education: simulation as the new paradigm. *J Surg Res*. 2008; 147(2): 189-93.
124. Toro C, Robiony M, Costa F, Zerman N, Politi M. Feasibility of preoperative planning using anatomical facsimile models for mandibular reconstruction, *Head Face Med* 2007; 3: 5.
125. Crooijmans HJA, Laumen AMRP, van Pul C, van Mourik JBA. A New Digital Preoperative Planning Method for Total Hip Arthroplasties. *Clin Orthop Relat Res* 2009; 467(4): 909-916.
126. Jaffe B, Florman S. Postgastrectomy and Postvagotomy Syndromes. In: Fischer JE. *Mastery of Surgery*. 5th ed. Philadelphia: Lippincott Williams & Wilkins, 2007: 947. ISBN-13: 9780781771658
127. Cvetkovic A, Milasinovic D, Peulic A, Mijailovic N, Filipovic N, Zdravkovic N. Numerical and experimental analysis of factors leading to suture dehiscence after Billroth II gastric resection. *Comput Methods Programs Biomed*. 2014; 117(2): 71-9.
128. Imai K. Computed tomography-based finite element analysis to assess fracture risk and osteoporosis treatment. *World J Exp Med*. 2015; 5(3): 182-7.

129. Milašinović D, Cvjetković V, Böckler D, vonTengg-Kobligk H, Filipović N. Software tools for manipulating FE mesh, virtual surgery and post-processing, Chemical industry (ser: Hemijska industrija) 2009; 63 (3): 275-279.
130. Milašinović D, Ivanović M, Filipović N, M. Kojić M. Software tools for automatic generation of finite element mesh and application of biomechanical calculation in medicine. Chemical Industry (ser: Hemijska industrija) 2008; 62(3): 177-180.
131. Si H. Tetgen, Numerical Mathematics and Scientific Computing Weierstrass Institute for Applied Analysis and Stochastics (WIAS) Berlin, Germany, tetgen.berlios.de
132. Polverelli P, Pinkernell D. Procedures for Cooling Water Flow Simulation in MAN B&W Medium-speed Diesel Engines, in 20th CAD-FEM Users' Meeting (2002).
133. Kojic M, Filipovic N, Zivkovic M, Slavkovic R, Grujovic N. PAK-F Finite Element Program for Laminar Flow of Incompressible Fluid and Heat Transfer, Laboratory for Engineering Software, Faculty of Mechanical Engineering, University of Kragujevac.
134. Kojic M, Filipovic N, Stojanovic B, Kojic N. Computer Modeling in Bioengineering: Theoretical Background, Examples and Software. Chichester: John Wiley and Sons, 2008: 121-146.
135. Isik B, Yilmaz S, Kirimlioglu V, Sogutlu G, Yilmaz M, Katz D. A life-saving but inadequately discussed procedure: tube duodenostomy. Known and unknown aspects. World J Surg 2007; 31(8): 1616-1624.
136. Hoya Y, Mitsumori N, Yanaga K. The advantages and disadvantages of a Roux-en-Y reconstruction after a distal gastrectomy for gastric cancer. Surg Today 2009; 39(8): 647-51.
137. Ponsky TA, Brody F, Pucci E. Alterations in gastrointestinal physiology after Roux-en-Y gastric bypass. J Am Coll Surg. 2005; 201(1): 125-31.
138. Zong L, Chen P. Billroth I vs. Billroth II vs. Roux-en-Y following distal gastrectomy: a meta-analysis based on 15 studies. Hepatogastroenterology. 2011; 58(109): 1413-24.